Απρίλιος - Ιούνιος 2006, Τόμος 39, Τεύχος 2

Ελληνική Αναισθησιολογία

ΠΕΡΙΕΧΟΜΕΝΑ

Άρθρο Σύνταξης

Επισκληρίδιοι καθετήρες που δεν αφαιρούνται εύκολα: Το πρόβλημα και η λύση του **75**
Α. Καραθάνος, Δ. Βαλσαμίδης

Κλινικές μελέτες

Συγκριτική μελέτη οπιοειδούς με παρακεταμόλη και ΜΣΑΦ, σε εφάπαξ από το στόμα χορήγηση, για μετεγχειρητική αναλγησία μετά από μείζονες ορθοπαιδικές επεμβάσεις **79**
Ζ. Γαμποπούλου, Π. Μαυρομμάτη, Ν. Καμπαγιάννης, Α. Χατζηελευθερίου, Μ. Βασιλάκη, Β. Βρεττού, Μ. Κωνσταντινίδου, Κ. Βελμάχου

Κριτήρια γρήγορης διακίνησης παιδιατρικών ασθενών σε επεμβάσεις ημερήσιας νοσηλείας. Σύγκριση δύο τεχνικών αναισθησίας **85**
Α. Μαλισιώβα, Χ. Κύρου, Μ. Παπαγεωργίου - Μπρούστα

Κλινικές περιπτώσεις

Εγκλωβισμός επισκληριδίου καθετήρα εξαιτίας διπλού κόμπου. Μια σπάνια περίπτωση **91**
Ε. Αρναούτογλου, Π. Τζίμας, Ε. Σίντου, Μ. Καμπίλη, Φ. Μπανταλούκας, Γ. Παπαδόπουλος

Αδυναμία απόσυρσης επισκληριδίου καθετήρα λόγω περιβρογχισμού από συνδετικό ιστό **95**
Δ. Βαλσαμίδης, Ο. Πετροπούλου, Α. Τζανετή, Α. Διακάκη

Διαγνωστική προσέγγιση της πνευμονικής εμβολής με απεικονιστικές μεθόδους: Παρουσίαση πέντε περιστατικών **99**
Ν. Βουγιουκλής, Ν. Γερόγιαννη, Ε. Χαρταμπίλας, Γ. Άρσος, Α. Κατινιός

April - June 2006, Volume 39, No 2

Acta Anaesthesiologica Hellenica

CONTENTS

Editorial

Difficulty in the removal of epidural catheters: The problem and its solution **75**
A. Karathanos, D. Valsamidis

Clinical Investigations

Combination of orally administered morphine with paracetamol and lornoxicam for postoperative analgesia after major orthopaedic surgery **79**
Z. Gabopoulou, P. Mavrommati, N. Kampagiannis, A. Chatzieleftheriou, M. Vasilaki, V. Vrettou, M. Konstantinidou, K. Velmachou

Fast-tracking in paediatric ambulatory surgery: Comparison of two anaesthetic techniques **85**
A. Malissiova, Ch. Kyrou, M. Papageorgiou - Brousta

Case reports

Entrapment of a double knotted epidural catheter. A rare complication **91**
H. Arnaoutoglou, P. Tzimas, H. Sintou, M. Cabili, F. Badaloukas, G. Papadopoulos

Difficult removal of an epidural catheter due to coiled connective tissue **95**
D. Valsamidis, O. Petropoulou, A. Tzanetis, A. Diakaki

Diagnostic approach of pulmonary embolism with imaging modalities. Report of five cases **99**
N. Vougiouklis, N. Gerogianni, E. Chartabilas, G. Arsos, A. Katinios

Ελληνική Αναισθησιολογία 2006; 39: 75-78

Άρθρο Σύνταξης

Επισκληρίδιοι καθετήρες που δεν αφαιρούνται εύκολα: Το πρόβλημα και η λύση του

Α. Καραθάνος,[1] Δ. Βαλσαμίδης[2]

Η «τυφλή» τεχνική του προσδιορισμού του επισκληρίδιου χώρου και η τοποθέτηση σε αυτόν καθετήρων για την επίτευξη αναισθησίας ή αναλγησίας μπορεί δυνητικά να κατευθύνει τον καθετήρα σε διαφορετική θέση από αυτήν που στοχεύει, να διαπεράσει ιστούς που δεν επιθυμούμε, να παγιδευτεί σε ανατομικά μόρια από τα οποία δεν μπορούμε ακολούθως να τον αποσύρουμε ή να δημιουργήσει κόμβο. Ακόμη μπορεί κατά την προσπάθεια απόσυρσης να κοπεί είτε από κακό χειρισμό είτε από αστοχία υλικού. Οι αναφορές παγίδευσης ξεκινούν από το 1952[1] και φτάνουν μέχρι και σήμερα.[2] Δεν υπάρχουν στατιστικά στοιχεία για την πιθανότητα παγίδευσης, άλλωστε πώς να οριστεί αυτή; Με τη δύναμη που πρέπει τελικά να εφαρμοστεί για την αφαίρεση, με το βαθμό παραμόρφωσης που θα υποστεί ο καθετήρας, με το αν θα κοπεί τελικά ή όχι;

Στο παρόν τεύχος αναφέρονται δύο περιστατικά δύσκολης απόσυρσης επισκληρίδιου καθετήρα λόγω δημιουργίας κόμβου[3] ή περιβρογχισμού από συνδετικό ιστό.[4] Και τα δύο αφορούν νέες γυναίκες στις οποίες ο επισκληρίδιος καθετήρας τοποθετήθηκε για τη χορήγηση αναισθησίας σε Καισαρική Τομή στην πρώτη περίπτωση και μαιευτικής αναλγησίας σε φυσιολογικό τοκετό στη δεύτερη. Επειδή η συχνότητα εφαρμογής επισκληριδίου αναισθησίας και αναλγησίας γίνεται ολοένα και μεγαλύτερη, αναμένεται να αυξηθεί και η πιθανότητα εμφάνισης παρόμοιων περιστατικών. Τελευταία ανασκόπηση της διεθνούς βιβλιογραφίας διαπιστώνει ότι ο σχηματισμός κόμβου του επισκληρίδιου καθετήρα είναι συχνότερη σε εγκύους (88% των συνολικών περιστατικών διεθνώς), αλλά αποδίδει το γεγονός αυτό στη συχνότερη εφαρμογή της επισκληριδίου τεχνικής στη μαιευτική.[5] Χρησιμοποιεί όμως σαν συγκριτική βάση δεδομένων, όχι τον παγκόσμιο χάρτη από όπου προέρχονται οι αναφορές, αλλά τη Γαλλία, στην οποία το 84% των επισκληριδίων καθετηριασμών εφαρμόστηκε σε αυτόν τον πληθυσμό.[6] Επομένως δεν μπορεί να αποκλειστεί η πιθανότητα να υπάρχει προδιάθεση για σχηματισμό κόμβων στην ομάδα των εγκύων. Υπάρχουν μάλιστα λόγοι που μπορούν να δικαιολογήσουν το αντίθετο: στη χορήγηση αναισθησίας ή αναλγησίας στη μαιευτική «επιτρέπεται» η μεγαλύτερη προώθηση του επισκληρίδιου καθετήρα[7] ειδικά αν προβλέπεται παρατεταμένος τοκετός[8] και επιπλέον είναι γνωστές οι αλλαγές στον επισκληρίδιο χώρο λόγω της δράσης της προγεστερόνης, του οιδήματος και του διευρυμένου φλεβικού δικτύου.

Ανεξάρτητα από την ύπαρξη ή όχι του παράγοντα της εγκυμοσύνης, υπερβολική προώθηση του καθετήρα στον επισκληρίδιο χώρο θεωρείται ότι προδιαθέτει σε λάθος τοποθέτηση, σε μετανάστευση ή σε δημιουργία κόμβου. Από τις αρχές της εφαρμογής της τεχνικής της συνεχούς επισκληρίδιου είχε προταθεί ο καθετήρας να μην προωθείται περισσότερο από 4 cm.[9] Έχοντας παρατηρηθεί μετακίνηση στην οσφυική χώρα τουλάχιστον 1 cm στο 38% των ασθενών (εκ των οποίων το 1/3 ήταν μέχρι 2,5 cm),[10] προτάθηκε η προώθηση του καθετήρα τουλάχιστον κατά 3 cm προκειμένου να αποφευχθεί η ακούσια έξοδος από τον επισκηρίδιο χώρο. Από την άλλη πλευρά φαίνεται ότι στο 50% των καθετήρων εμφανίζεται βοστρύχωση ή αναστροφή της πορείας (ειδικά στην οσφυική μοίρα) σε μέσο βάθος εισαγωγής 5,9 cm.[11] Επίσης, ο καθετήρας αρχίζει να περιστρέφεται στον οσφυικό επισκληρίδιο χώρο κατά μέσο όρο σε βάθος 2,8 cm και μόνο το 14% των καθετήρων δεν εμφανίζει περιστροφή σε προώθηση μεγαλύτερη των 4 cm.[12] Θα μπορούσε επομένως κάποιος να υποθέσει ότι το ιδανικό βάθος προώθησης στην οσφυική μοίρα είναι

[1] Αναισθησιολόγος, Διευθυντής ΕΣΥ, Γ.Ν. Αθήνας «Αλεξάνδρα»
[2] Αναισθησιολόγος, Αν. Διευθυντής ΕΣΥ, Γ.Ν. Αθήνας «Αλεξάνδρα»

3-6 cm; Δυστυχώς έχει περιγραφεί κόμβος με προώθηση του καθετήρα μόνο 3 cm![13]

Γι' αυτό προφανώς δεν υπάρχει ομοφωνία ως προς το επιτρεπτό μήκος που πρέπει να προωθηθεί επισκληριδίως ένας καθετήρας. Έχει προταθεί προώθηση μόνο 3 cm[14, 15] (και μάλιστα μόνο κάτω από ακτινολογικό έλεγχο[16]) έως 6 1/2 cm.[7] Η προώθηση αρχικά του καθετήρα στα 7-9 cm και μετά την αφαίρεση της βελόνης τη καθήλωσή του σε μικρότερο βάθος,[17] αν και έχει περιγραφεί, με βάση τα προαναφερθέντα είναι λανθασμένη. Στη χορήγηση μαιευτικής αναλγησίας επιτρέπεται θεωρητικά ο καθετήρας να τοποθετείται σε βάθος 6 cm, επειδή λόγω κινήσεων της επιτόκου και του οιδήματος της οσφύος είναι ευκολότερη η ακούσια μετακίνησή του.[7, 8] Ίσως όμως αυτό να προδιαθέτει σε συχνότερη εμφάνιση του προβλήματος σε εγκύους.

Συνήθως η αδυναμία απομάκρυνσης επισκληριδίου καθετήρα δεν γίνεται αντιληπτή πριν γίνει η πρώτη προσπάθεια απόσυρσης και στη συντριπτική πλειοψηφία των αναφορών, η προώθηση του επισκληρίδιου καθετήρα περιγράφεται εύκολη και χωρίς προβλήματα. Δεν αναφέρθηκε δυσκολία στην προώθηση ακόμα και στη περίπτωση που ένας καθετήρας έχει διαπεράσει 3 φορές τον ωχρό σύνδεσμο![18] Αντίθετα, ενίοτε περιγράφεται η αποτυχία του αποκλεισμού.[19, 20, 21]

Έχουν περιγραφεί αρκετές μέθοδοι με τις οποίες μπορεί να αφαιρεθεί ένας παγιδευμένος επισκληρίδιος καθετήρας. Αρχικά θα πρέπει να καθυστερήσουν όλες οι ενέργειες μέχρι την πλήρη επαναφορά της κινητικότητας και της αισθητικότητας, ώστε να υπάρχει η δυνατότητα συνεργασίας των ασθενών και κυρίως αντίληψης αισθητικών διαταραχών. Σε αντίθετη περίπτωση υπάρχει κίνδυνος πρόκλησης νευρολογικής βλάβης, αφού δεν αποκλείεται να υπάρχει περιβρογχισμός νευρικής ρίζας.[19] Η εμφάνιση νευρολογικής συνδρομής στην έλξη σηματοδοτεί τη διακοπή κάθε προσπάθειας αναίμακτης αφαίρεσης του καθετήρα.[22]

Είναι σημαντικό οι ασθενείς να είναι ευθύς εξ αρχής, πλήρως ενημερωμένοι για το πρόβλημα, τις πιθανότητες περαιτέρω επιπλοκών, τον προγραμματισμό των ενεργειών που πρόκειται να γίνουν και να υπάρχει συναίνεση για αυτές. Στην ενημέρωση πρέπει να περιλαμβάνεται και η πιθανότητα διατομής του καθετήρα και οι περαιτέρω προτεινόμενες ενέργειες, που αναφέρονται παρακάτω. Χορήγηση κατευναστικής φαρμακευτικής ουσίας πριν τις ενέργειες μπορεί να βοηθήσει αν δεν υπάρχει καλή συνεργασία, αρκεί να μην μειώσει την ικανότητα επικοινωνίας και μόνο μετά την από κοινού λήψη της απόφασης των ενεργειών που πρόκειται να γίνουν. Τα παραπάνω είναι σημαντικά αν προκληθεί ιατρονομική εμπλοκή.

Έχουν γίνει αρκετές μελέτες που αφορούν στη θέση την οποία πρέπει να λάβει ένας ασθενής για να αφαιρεθεί ευκολότερα ένας επισκληρίδιος καθετήρας. Προτείνονται η πλάγια θέση με κάμψη του ασθενή[23] ή η τοποθέτηση στην ίδια στάση με την οποία έγινε η τοποθέτηση του καθετήρα.[24] Η μέθοδος αυτή ήταν επιτυχής στο ένα από τα δύο περιστατικά που παρουσιάζονται στο παρόν τεύχος.[3] Σε περιπτώσεις δυσκολίας έχουν περιγραφεί διάφορες θέσεις (καθιστή, όρθια, πλάγια, γονατιστή) και στάσεις (κάμψη, στρέβλωση, υπέρκαμψη με εξωτερική βοήθεια,[25] ακόμα και έκταση![26]). Θα πρέπει να δοκιμαστούν και πλάγιες κάμψεις, αφού έχουν αναφερθεί εγκλωβισμοί καθετήρων μεταξύ των επιφυσιο-επιφυσιακών αρθρώσεων.[27, 28] Τις περισσότερες φορές με αυτούς τους απλούς χειρισμούς η αφαίρεση είναι επιτυχής.[2, 5, 13, 17, 20, 28, 29]

Αν αποτύχουν οι προηγούμενοι χειρισμοί, μπορεί να εφαρμοστεί ισχυρότερη έλξη. Η διατομή του καθετήρα δεν είναι εύκολη. Οι νάιλον καθετήρες έχουν μικρότερη αντοχή, αλλά ένας καθετήρας πολυουρεθάνης μπορεί να ελαθεί μέχρι και 100 cm χωρίς να σπάσει.[30] Αυτό αφορά όμως καθετήρες που δεν έχουν υποστεί ήδη ζημιά ή μικροτομές, λόγω διέλευσης ή έλξης πάνω σε σκληρούς ιστούς π.χ. οστό με αλλοιώσεις αρθρίτιδας[31] ή το περιόστεο.[32]

Μπορούν να χρησιμοποιηθούν λεπτές λαβίδες, ακόμα και με ελαφρά διάνοιξη του δέρματος στο σημείο εισόδου, ώστε η σύλληψη του ελκυόμενου καθετήρα να γίνει όσο το δυνατόν πιο κοντά στο κώλυμα.[33] Με αυτήν τη μέθοδο, επειδή υπάρχει ο κίνδυνος να προκληθεί βλάβη στον καθετήρα από το εργαλείο και επομένως διατομή του, πρέπει να αποφευχθεί έλξη με τη χρήση μεταλλικών χειρουργικών λαβίδων αν δεν έχουν καλυφθεί τα άκρα με καουτσούκ.[34]

Άλλη μέθοδος αφαίρεσης του καθετήρα είναι η χρήση βελόνης Tuohy που προωθείται χρησιμοποιώντας τον εγκλωβισμένο καθετήρα σαν οδηγό και ακολούθως ταυτόχρονη έλξη καθετήρα και βελόνης.[21] Η επιτυχία αυτής της μεθόδου πιθανόν οφείλεται στην αύξηση της διαμέτρου της οπής του μεσακάνθιου συνδέσμου. Επικουρικά στη μέθοδο αυτή προτείνεται η προώθηση της βελόνης Tuohy να γίνεται με ταυτόχρονη ελαφρά έλξη του καθετήρα, για να μειωθεί η πιθα-

νότητα αναδίπλωσής του. Η μέθοδος αυτή προφανώς έχει αυξημένη πιθανότητα διατομής του καθετήρα από τη βελόνα Tuohy.

Η χορήγηση υγρών δια μέσου του καθετήρα έχει ήδη χρησιμοποιηθεί[35] και βοήθησε και στο περιστατικό που περιγράφεται στο παρόν τεύχος.[4] Όμως μετά την έλξη του καθετήρα, η αιτία του εγκλωβισμού του μερικές φορές δεν επιτρέπει τη χορήγηση υγρών, παρότι προηγουμένως ήταν εφικτή.[33]Αυτό εξαρτάται από το σε ποιο σημείο είναι το κώλυμα σε σχέση με τα ανοίγματα του καθετήρα και ποιος είναι ο λόγος του κωλύματος (π.χ. πόσο σφιχτός ήταν ή έγινε ένας κόμβος). Σε περίπτωση που αποτύχει η προσπάθεια χορήγησης υγρών μπορεί να πετύχει η χορήγηση αέρα με σύριγγα του 1 ml, η οποία έχει το πλεονέκτημα ότι μπορεί να προκαλέσει πολύ μεγάλες πιέσεις.[28] Οι πιθανοί μηχανισμοί που η έγχυση υγρών ή αέρα μπορεί να διευκολύνει την αφαίρεση καθετήρων, είναι η διεύρυνση των περιβαλλόντων ιστών και το ότι η διήθησή τους μπορεί να τους κάνει πιο ευένδοτους και ελαστικούς.

Τέλος, έχει προταθεί η παραμονή του καθετήρα για 5-7 ημέρες, μέχρι να «μαλακώσουν» οι ιστοί και να σταματήσει ο οποιοσδήποτε σπασμός, οπότε επιτυγχάνεται πιο εύκολα η απόσυρση.[36]

Η απεικονιστική ακτινολογία μπορεί να βοηθήσει στον εντοπισμό του προβλήματος αν ο καθετήρας είναι ακτινοσκιερός,[14, 29] με έγχυση ακτινοσκιερής ουσίας, με την τοποθέτηση ακτινοσκιερού οδηγού μέσα στον επισκληρίδιο καθετήρα,[33] με αξονική[37] ή μαγνητική τομογραφία. Οι δύο τελευταίες μέθοδοι έχουν το πλεονέκτημα ότι μπορούν να δώσουν εικόνες τριών διαστάσεων και να εξακριβωθεί η ακριβής θέση του κωλύματος. Έχει δοκιμασθεί, χωρίς ιδιαίτερη επιτυχία, και ο υπερηχογραφικός έλεγχος[38] (το 1983) αλλά η εξέλιξη της τεχνολογίας των υπερήχων μπορεί να τον έχει καταστήσει αποτελεσματικότερο. Εφόσον ο καθετήρας απεικονιστεί λαμβάνεται ευκολότερα η απόφαση εφαρμογής μεγαλύτερης έλξης[28] ή προσφυγής σε αιματηρές μεθόδους.[33] Αν αποκαλυφθεί κόμβος τότε μεγαλύτερη έλξη μπορεί να μικρύνει το μέγεθός του[29] και επομένως να διευκολύνει τη δίοδό του από τους ιστούς. Η απεικόνιση θα βοηθήσει επίσης στη χειρουργική εντόπιση της θέσης του.[37]

Χειρουργική εξαίρεση μπορεί να γίνει, εφόσον υπάρχει η συναίνεση του ασθενή. Σε αυτήν την περίπτωση η γνώμη νευροχειρουργού είναι απαραίτητη.[39] Ίσως, μετά τη χορήγηση της αναισθησίας και πριν τη χειρουργική τομή πρέπει να γίνει μια τελευταία απόπειρα, με την προϋπόθεση ότι ισχυρή έλξη προεγχειρητικά δεν προκαλούσε νευρολογική συμπτωματολογία και με δεδομένο ότι έχει αναφερθεί επιτυχής αφαίρεση καθετήρα με κόμβο μετά τη χορήγηση γενικής αναισθησίας.[14] Η επιτυχία αποδόθηκε στη χάλαση των ιστών λόγω του νευρομυικού αποκλεισμού.

Ορισμένες φορές η άσκηση έλξης καταλήγει μέχρι και στη διατομή του καθετήρα.[18, 19, 37, 38, 40] Ενώ σε κάποιες από αυτές τις περιπτώσεις χρειάζεται νευροχειρουργική επέμβαση, με[18, 19, 38] ή χωρίς πεταλεκτομή,[40] σε άλλες η απλή διάνοιξη ενός χειρουργικού παράθυρου επιτρέπει την εξαίρεση του κομμένου επισκληρίδιου καθετήρα.[37] Αν και η παραμονή τμήματος επισκληρίδιου καθετήρα στο νωτιαίο σωλήνα, θεωρείται ότι δεν δημιουργεί προβλήματα,[41, 42, 43] εντούτοις έχουν αναφερθεί επιπλοκές για τις οποίες απαιτήθηκε νευροχειρουργική επέμβαση.[19,44]

Χειρουργική αφαίρεση, τέλος, είναι επιβεβλημένη, όταν υπάρχει νευρολογική σημειολογία, όπως αναφέρθηκε στην αρχή καθώς και όταν τμήμα του καθετήρα είναι κοντά ή έξω από τη δερματική επιφάνεια, γιατί σε αυτές τις περιπτώσεις ο κίνδυνος επιμόλυνσης είναι προφανής.

Βιβλιογραφία

1. Ilke A. L' anesthésia péridurale continué en obstétrique. Technique spéciale et expériences personnelles. Rev Franç Gynéc 1952; 47:185.
2. Bigat Z., Borztug N, Order G, Ertok E. A rare complication of epidural catheter. Acta Anaesthesiol Scand 2005; 49:589-90.
3. Αρναούτογλου Ε, Τζίμας Π, Σίντου Ε, Καμπίλη Μ, Μπανταλούκας Φ, Παπαδόπουλος Γ. Εγκλωβισμός επισκληριδίου καθετήρα εξαιτίας διπλού κόμπου. Μια σπάνια περίπτωση. Ελληνική Αναισθησιολογία 2006; 39:91-4.
4. Βαλσαμίδης Δ, Πετροπούλου Ο, Τζανετή Α, Διακάκη Α. Αδυναμία απόσυρσης επισκληριδίου καθετήρα λόγω περιβρογχισμού από συνδετικό ιστό. Ελληνική Αναισθησιολογία 2006; 39:95-8.
5. Brichant JF, Bonhomme V, Hans P. On knots in epidural catheters: a case report and a review of the literature. Int J Obstet Anesth 2006 (in press).

6. Clergue F, Auroy Y, Pequignot F, Jougla E, Lienhart A, Laxenaire MC. French survey of anesthesia in 1996. Anesthesiology 1999; 91:509-20.
7. Stuart AL, McDavid AJ. Knotted epidural catheters. Reg Anesth 1996; 21:606.
8. D' Angelo R, Berkebile BL, Gerancher JC. Prospective examination of epidural catheter insertion. Anesthesiology 1996; 84:88-93.
9. Ilke A. L' anesthésia péridurale continué en obstétrique. Technique spéciale et expériences personnelles. Rev Franç Gynéc 1952; 47:185.
10. Bishton IM, Martin PH, Vernon JM, Liu WHD. Factors influencing epidural catheter migration. Anaesthesia 1992; 47:610-2.
11. Muneyuki M, Shirai K, Inamoto A. Roentgenographic analysis of the positions of catheters in the epidural space. Anesthesiology 1970; 33:19.
12. Lim YJ, Bahk JH, Ahn WS, Lee SC. Coiling of lunbar epidural catheters. Acta Anaesthesiol Scand 2002; 46:603-6.
13. Fibuch EE, McNitt JD, Cussen T. Knotting of the Theracath after an uneventful epidural insertion of Caserean delivery (Letter). Anesthesiology 1990; 73:1293.
14. Gozal D, Gozal Y, Beilin B. Removal of knotted epidural catheters. Reg Anesth 1996; 21:71-3.
15. Brown DL. Spinal, epidural and caudal anesthesia. In: Anesthesia 4th edition. Edited by Miller RD. New York, Churchill Livingstone, 1994: pp. 1522-5.
16. Murphy TM. Spinal, epidural and caudal anesthesia. In: Anesthesia 2nd edition. Edited by Miller RD. New York, Churchill Livingstone, 1986: pp. 1061-111.
17. Karraz MA. Knotting of an epidural catheter like a tie. Anesth Analg 2002; 95:257.
18. Blass NH, Roberts RB, Wiley JK. The case of the errant epidural catheter. Anesthesiology 1981; 54:419-21.
19. Blanchard N, Clabeau JJ, Ossart M, Dekens J, Legars D, Tchaoussoff J. Radicular pain due to a retained fragment of epidural catheter. Anesthesiology. 1997; 87:1567-9.
20. Nicholson MJ, Hehre FW, Muechler HC. Complication associated with use of extradural catheter in obstetric anesthesia. Anesth Analg 1965; 44:245-7.
21. Shantha TR, Mani M. A simple method to retrieve irretrievable epidural catheters. Anesth Analg 1991; 73:508-9.
22. Sidhu MS, Asrani RV, Bassell GM. An unusual complication of extradural catheterization in obstetric anaesthesia. Br J Anaesth 1983; 55:473.
23. Boey S K, Carrie LES. Withdrawal forces during removal of lumbar extradural catheters. Br J Anaesth 1994; 73:833-5.
24. Morris GN, Warren BB, Hanson EW, Mazzeo FJ, DiBenedetto DJ. Influence of patient position on withdrawal forces during removal of lumbar extradural catheters. Br J Anaesth 1996; 77:419-20.
25. Sia-Kho E, Kudlak TT. How to dislodge a severely trapped epidural catheter. Anesth Analg 1992; 74:933.
26. Ballance JH. Difficulty in the removal of an epidural catheter. Anaesthesia 1981; 36:71-2.
27. Ugboma S, Au-Truong X, Kranzler LI, Rifai SH, Joseph NJ, Salem MR. The Breaking of an Intrathecally-Placed Epidural Catheter During Extraction. Anesth Analg 2002; 95:1087-9.
28. Jongleux EF, Miller R, Freeman A. An entrapped epidual catheter in a postpartum patient. Reg Anesth Pain Med 1998; 23:615.
29. Browne RA, Politi VL. Knotting of an epidural catheter: a case report. Can Anaesth Soc J 1979; 26:142-4.
30. Ates Y, Yucesoy CA, Unlu MA. The mechanical properties of intact and traumatized epidural catheters. Anesth Analg 2000; 90:393-9.
31. Kaufman RD, Reynolds RC. Occlusion of an epidural catheter secondary to osteoarthritis. Anesthesiology 1976; 44:253.
32. Vallejo MC, Adler LJ, Finegold H, Mandell GL, Ramanathan S. Periosteal entrapment of an epidural catheter in the intrathecal space. Anesth Analg 2001; 92:1532-4.
33. Reneham EM, Peterson RA, Penning JP, Rosaeg O, Chow D. Visualization of a looped and knotted epidural catheter with a guidewire.Can J Anaesth 2000; 47:329-33.
34. Nishio I, Sekiguchi M, Aoyama Y, Asano S, Ono A. Decreased Tensile Strenght of an Epidural Catheter During its Removal by Grapsing with a Hemostat. Anesth Analg 2001; 93:210-2.
35. Gadalla F. Removal of a tenacious epidural catheter. Anesth Analg 1992; 75:1071-2.
36. Yoshida H, Yokoyama K. Difficult removal of epidural catheter-report of a case. Masui 1978; 27:314-7.
37. Dam-Hieu P. Rodriguez V, de Cases Y, Quinio B. Computed tomography images of entrapped epidural catheter. Reg Anesth Pain Med 2002; 27:517-9.
38. Riegler R, Pernetzky A. Unmovable epidural catheter due to a sling and a knot: a rare complication of epidural anesthesia in obstetrics. Reg Anesth 1983; 6:19-21.
39. Gabopoulou Z, Mavrommati P, Chatzieleftheriou A, Vrettou V, Konstandinidou M, Velmachou K. Epidural catheter entrapment caused by a double knot after combined spinal-epidural anesthesia. Reg Anesth Pain Med 2005; 30:588-9.
40. Chun L, Karp M. Unusual complications from placement of catheters in caudal canal in obstetrical anesthesia. Anesthesiology 1964; 27:96-7.
41. Bromage RP. Epidural Analgesia. Philadelphia, WB Saunders, 1978, pp. 230-1.
42. Dounas M, Peillon P, Lebonhomme JJ, Guittard Y. Diffuculties in the removal and rupture of a peridural catheter. Ann Fr Anesth Reanim 2002; 21:600-2.
43. Morisot P: L' anesthésie et l' analgésie péridurales. Paris, Flammarion Médecine Sciences Publishers, 1976, pp. 88.
44. Staats PS, Stinson MS, Lee RR. Lumbar stenosis complicating retained epidural catheter tip. Anesthesiology 1995; 83:1115-8.

Ελληνική Αναισθησιολογία 2006; 39: 79-84

Κλινικές μελέτες

Συγκριτική μελέτη οπιοειδούς με παρακεταμόλη και ΜΣΑΦ, σε εφάπαξ από το στόμα χορήγηση, για μετεγχειρητική αναλγησία μετά από μείζονες ορθοπαιδικές επεμβάσεις

Ζ. Γαμποπούλου, Π. Μαυρομμάτη, Ν. Καμπαγιάννης, Α. Χατζηελευθερίου, Μ. Βασιλάκη, Β. Βρεττού, Μ. Κωνσταντινίδου, Κ. Βελμάχου

Περίληψη

Σκοπός της εργασίας μας ήταν η μελέτη της αναλγητικής δράσης της μορφίνης σε συνδυασμό με παρακεταμόλη και ΜΣΑΦ, χορηγούμενα από το στόμα, για μετεγχειρητική αναλγησία σε μείζονες ορθοπαιδικές επεμβάσεις. Στην μελέτη μας συμπεριλήφθηκαν 56 ορθοπαιδικοί ασθενείς, φυσικής κατάστασης ASA II-III, οι οποίοι, αφού ενημερώθηκαν και συγκατατέθηκαν, προγραμματίσθηκαν να υποβληθούν σε επέμβαση ολικής αρθροπλαστικής του ισχίου, υπό γενική αναισθησία. Οι ασθενείς χωρίστηκαν τυχαία σε 4 ομάδες. Η αναλγητική αγωγή χορηγήθηκε για πρώτη φορά μετά την επέμβαση, από το στόμα σε εφάπαξ δόση, όταν ο ασθενής ανέφερε πόνο μέτριας έντασης (0=απουσία πόνου, 1=ελαφρύς, 2=μέτριος, 3=έντονος) και ζήτησε αναλγησία. Στην Ομάδα Α (n=14) χορηγήθηκε μορφίνη 60 mg και παρακεταμόλη 1000 mg, στην Ομάδα Β (n=14) μορφίνη 60 mg, παρακεταμόλη 1000 mg και λορνοξικάμη 8 mg, στην Ομάδα Γ (n=14) παρακεταμόλη 1000 mg και λορνοξικάμη 8 mg ενώ στην Ομάδα Δ (n=14) παρακεταμόλη 1000 mg (Ομάδα ελέγχου). Μετρήσεις της έντασης του πόνου έγιναν πριν τη χορήγηση της αναλγησίας και κάθε 5 min για την πρώτη ώρα και στη συνέχεια κάθε ώρα και για 12 ώρες μετά τη χορήγηση. Αξιολογήθηκε επίσης η ανακούφιση από τον πόνο (0=καμία, 1=μικρή, 2=αρκετή, 3=μεγάλη, 4=πλήρης). Στο τέλος της 12ωρης αγωγής, ή ακριβώς πριν χορηγηθεί αναλγησία «διάσωσης», ο ασθενής αξιολόγησε την ποιότητα της χορηγηθείσας αναλγητικής αγωγής (1=πτωχή, 2=μέτρια, 3=καλή, 4=τέλεια). Τα μετεγχειρητικά επίπεδα πόνου και οι ανεπιθύμητες ενέργειες καταγράφηκαν επίσης, όπως και ο αριθμός NTT (Number Needed to Treat). Οι ασθενείς της ομάδας Α, Β και Γ εμφάνισαν υπεροχή στην ποιότητα της αναλγησίας σε σχέση με αυτούς της ομάδας Δ. Η αναλγησία στην ομάδα Α και Β υπερτερεί από αυτήν της ομάδας Γ. Η συχνότητα εμφάνισης παρενεργειών δεν διέφερε μεταξύ των τεσσάρων ομάδων ($p \geq 0,05$). Συμπερασματικά ο συνδυασμός οπιοειδούς με παρακεταμόλη και ΜΣΑΦ από το στόμα για την αντιμετώπιση του οξέος μετεγχειρητικού πόνου σε μείζονες ορθοπαιδικές επεμβάσεις είναι αποτελεσματικός, ασφαλής και χωρίς σημαντικές παρενέργειες.

Λέξεις κλειδιά: Μετεγχειρητική περίοδος: Αναλγησία από το στόμα. Αναλγητικά - οπιοειδή: Μορφίνη. Αναλγητικά μη οπιοειδή: Παρακεταμόλη, Λορνοξικάμη.

Τα οπιοειδή αναλγητικά παρόλο που αποτελούν την παραδοσιακή, πρώτης γραμμής, αντιμετώπιση του οξέος μετεγχειρητικού πόνου μετά από ορθοπαιδικές επεμβάσεις,[1,2] συνοδεύονται από παρενέργειες, οι οποίες συχνά περιορίζουν την χορηγούμενη δόση με αποτέλεσμα ανεπαρκή αναλγησία.

Ο συνδυασμός οπιοειδούς με άλλα αναλγητικά όπως η παρακεταμόλη ή τα Μη Στεροειδή Αντιφλεγμονώδη (ΜΣΑΦ) όπως η λορνοξικάμη, ελαχιστοποιεί τις παρενέργειες αυτές διατηρώντας όμως ένα καλό επίπεδο

Αναισθησιολογικό Τμήμα, Γ.Ν. Αττικής ΚΑΤ

αναλγησίας.[1] Η μορφίνη σε συνδυασμό με παρακεταμόλη και λορνοξικάμη, σε χορήγηση από το στόμα, λόγω της μεγάλης διάρκειας δράσης της (>4 ώρες), είναι καλά ανεκτή από τον ασθενή, ασφαλής και αποτελεσματική στην αντιμετώπιση του οξέος μετεγχειρητικού πόνου.[1, 2]

Σκοπός της εργασίας μας ήταν η μελέτη της αναλγητικής δράσης της μορφίνης σε συνδυασμό με παρακεταμόλη και λορνοξικάμη από το στόμα, για μετεγχειρητική αναλγησία μετά από μείζονες ορθοπαιδικές επεμβάσεις.

Μεθοδολογία

Η μελέτη μας συμπεριέλαβε 56 ορθοπαιδικούς ασθενείς, άντρες και γυναίκες, φυσικής κατάστασης ASA II-III, οι οποίοι αφού ενημερώθηκαν για το σκοπό της διενεργούμενης μελέτης, συγκατατέθηκαν να συμπεριληφθούν σε αυτήν και υποβλήθηκαν σε προγραμματισμένη επέμβαση ολικής αρθροπλαστικής ισχίου.

Σε όλους τους ασθενείς χορηγήθηκε ισοζυγισμένη γενική αναισθησία. Μετά τη χορήγηση μιδαζολάμης 2 mg ενδοφλεβίως (ΕΦ) για προνάρκωση, ακολούθησε η εισαγωγή στην αναισθησία με χορήγηση προποφόλης 2 mg/kg ΕΦ. Η διασωλήνωση έγινε μετά από χορήγηση ροκουρονίου 0.6 mg/kg ΕΦ. Η διατήρηση της αναισθησίας έγινε με εισπνοή μίγματος O_2/N_2O σε αναλογία 40:60% και σεβοφλουράνιο 2%. Για διεγχειρητική αναλγησία χορηγήθηκε φαιντανύλη σε συνολική δόση 5 mcg/kg ΕΦ για όλη τη διάρκεια της επέμβασης. Η τελευταία δόση οπιοειδούς χορηγήθηκε τουλάχιστον 30 λεπτά πριν την αφύπνιση.

Τα αναλγητικά φάρμακα χορηγήθηκαν από το στόμα σε εφάπαξ δόση όταν ο ασθενής ανέφερε πόνο μέτριας έντασης για πρώτη φορά μετά την επέμβαση. Η ένταση του πόνου βαθμολογήθηκε με κλίμακα 4 σημείων όπου το 0 αντιστοιχεί σε πλήρη απουσία πόνου, το 1 σε ελαφρύ πόνο, το 2 σε μέτριο και το 3 σε έντονο πόνο.

Η μελέτη μας σχεδιάστηκε με τη μέθοδο της διπλής τυφλής μελέτης παραλλήλων ομάδων με ομάδα ελέγχου. Οι ασθενείς χωρίστηκαν τυχαία σε 4 ομάδες ανάλογα με την αναλγητική αγωγή που τους χορηγήθηκε. Στους ασθενείς της ομάδας Α (n=14) χορηγήθηκε μορφίνη 60 mg και παρακεταμόλη 1000 mg, της Ομάδας Β (n=14) μορφίνη 60 mg, παρακεταμόλη 1000 mg και λορνοξικάμη 8 mg, της Ομάδας Γ (n=14) παρακεταμόλη 1000 mg και λορνοξικάμη 8 mg και της Ομάδας Δ (n=14) παρακεταμόλη 1000 mg (Ομάδα ελέγχου).

Από τη μελέτη μας αποκλείσθηκαν οι ασθενείς που ανέφεραν ελαφρύ ή καθόλου πόνο, αυτοί που χρειάστηκε να τους χορηγηθούν κατασταλτικά φάρμακα κατά την περίοδο της μελέτης καθώς και αυτοί οι ασθενείς στους οποίους υπήρχε αντένδειξη χορήγησης μορφίνης, παρακεταμόλης ή λορνοξικάμης ή ιατρικό ιστορικό που θα μπορούσε να επηρεάσει την αξιολόγηση του πόνου. Επίσης απορρίφθηκαν οι ασθενείς που δεν ήταν συνεργάσιμοι, δεν μπορούσαν να πάρουν φάρμακα από το στόμα και η κατάστασή τους δεν επέτρεπε να υποβληθούν σε αγωγή με ένα αναλγητικό που δρα κεντρικά.

Οι παρατηρήσεις και οι μετρήσεις μας έγιναν πριν τη χορήγηση της αναλγησίας και κάθε 5 min για την πρώτη ώρα, κάθε ώρα και για 12 ώρες μετά τη χορήγηση. Αξιολογήθηκε η ανακούφιση από τον πόνο σύμφωνα με μια κλίμακα 5 σημείων όπου το 0 αντιστοιχεί σε καμία, το 1 σε μικρή, το 2 σε αρκετή, το 3 σε μεγάλη και το 4 σε πλήρη ανακούφιση από τον πόνο. Στο τέλος της 12ωρης αγωγής ή ακριβώς πριν χορηγηθεί κάποια άλλη αναλγησία «διάσωσης», ο ασθενής κλήθηκε να αξιολογήσει την αναλγητική αγωγή σύμφωνα με μια κλίμακα 4 σημείων όπου το 1 αντιστοιχεί σε πτωχή αναλγησία, το 2 σε μέτρια, το 3 σε καλή και το 4 σε τέλεια αναλγητική αγωγή.

Αξιολογήθηκαν η αναλγητική αγωγή όσον αφορά την εμφάνιση παρενεργειών από τη χορήγησή της καθώς επίσης και ο χρόνος εγκατάστασης της αναλγησίας. Υπολογίσαμε επίσης τον αριθμό των ασθενών (NNT, number needed to treat) που χρειάσθηκε να υποβληθούν σε αγωγή για να ανακουφιστεί ένας ασθενής από τον πόνο τουλάχιστον κατά 50% (50% TOTPAR, Total Pain Relief).

Η στατιστική ανάλυση των διαφορών της έντασης του πόνου καθώς και οι μετρήσεις όσον αφορά την ανακούφιση από τον πόνο έγιναν με τη μέθοδο ANOVA. Η αξιολόγηση της αναλγητικής αγωγής από τον ασθενή έγινε με τη μέθοδο ANOVA σε συνδυασμό με τη μέθοδο Cochran-Mantel-Haenszel test. Η συχνότητα εμφάνισης ανεπιθύμητων ενεργειών αναλύθηκε με τη μέθοδο Fischer's exact test.

Αποτελέσματα

Το φύλο, η ηλικία, το βάρος, η διάρκεια της επέμβασης και η ένταση του πόνου πριν την αρχική χορήγηση αναλγησίας παρατίθενται στον πίνακα 1. Η ένταση του

Πίνακας 1. Δημογραφικά χαρακτηριστικά ασθενών. Μέση τιμή (SD). Α= άρρεν, Θ= θήλυ.

	Ομάδα Α	Ομάδα Β	Ομάδα Γ	Ομάδα Δ	Ρ
	(n=14)	(n=14)	(n=14)	(n=14)	
Φύλο (*Α*/*Θ*)	7/7	8/6	7/7	7/7	≥0,05
Ηλικία έτη)	61(4,2)	61(4)	62(2,5)	61(2,1)	≥0,05
Βάρος (kg)	73(7,3)	79(5,2)	77(6,9)	80(6,2)	≥0,05
Διάρκεια επέμβασης (min)	78(6,2)	84(6,9)	82(5,2)	80(6,5)	≥0,05
Ένταση του πόνου πριν την αρχική χορήγηση	2	2	2	2	

πόνου πριν την αρχική χορήγηση της αναλγητικής αγωγής και με βάση την κλίμακα των τεσσάρων σημείων που χρησιμοποιήσαμε (0=απουσία πόνου, 1=ελαφρύς, 2=μέτριος, 3=έντονος), δεν είχε στατιστικά σημαντική διαφορά μεταξύ των τεσσάρων ομάδων της μελέτης (p≥0,05).

Η ανακούφιση από τον πόνο ήταν σημαντικά μεγαλύτερη (p≤0.05) στους ασθενείς της ομάδας Α και Β σε σχέση με τις άλλες ομάδες όπως φαίνεται στην εικόνα 1.

Οι ασθενείς της ομάδας Α και Β αξιολόγησαν την

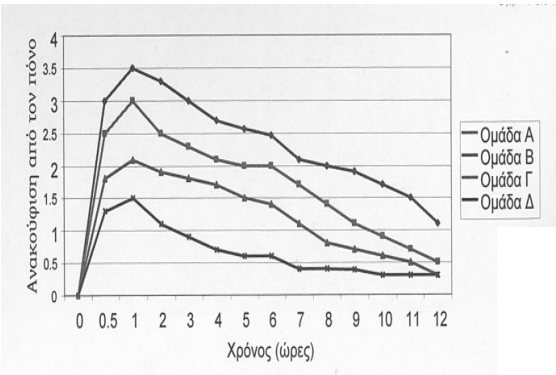

Εικόνα 1. Η ανακούφιση από τον πόνο των ασθενών των τεσσάρων ομάδων μελέτης, σε σχέση με το χρόνο πραγματοποίησης των μετρήσεών μας. Ομάδα Α: μορφίνη και παρακεταμόλη. Ομάδα Β: μορφίνη, παρακεταμόλη και λορνοξικάμη. Ομάδα Γ: παρακεταμόλη και λορνοξικάμη. Ομάδα Δ: παρακεταμόλη.

Πίνακας 2. Αξιολόγηση της ποιότητας της αναλγητικής αγωγής που χορηγήθηκε.

Ομάδα	Αναλγητική αγωγή καλή - τέλεια
Α	36%
Β	40%
Γ	21%
Δ	7%

Πίνακας 3. Συχνότητα εμφάνισης αεπιθύμητων ενεργειών.

	Α	Β	Γ	Δ
Αίσθημα ζάλης	5 (33.5)	3 (20.1)	2 (13.4)	1 (6.7)
Κεφαλαλγία	2 (13.4)	3 (20.1)	3 (20.1)	3 (20.1)
Ναυτία	3 (20.1	2 (13.4)	3 (20.1)	1 (6.7)
Έμετος	1 (6.7)	2 (13.4)	1 (6.7)	0 (0)
Υπνηλία	4 (26.8)	2 (13.4)	3 (20.1)	1 (6.7)
Κνησμός	4 (26.8)	5 (33.5)	3 (20.1)	0 (0)
Κατακράτηση ούρων	2 (13.4)	2 (13.4)	1 (6.7)	0 (0)

αναλγητική αγωγή στην οποία υποβλήθηκαν καλή ή τέλεια σε σημαντικά μεγαλύτερο ποσοστό (p≤0.05) από τις άλλες ομάδες όπως φαίνεται στον πίνακα 2.

Οι ανεπιθύμητες ενέργειες που εμφανίστηκαν στους ασθενείς όλων των ομάδων δεν παρουσίασαν στατιστικά σημαντικές διαφορές μεταξύ τους (p≥0.05) και ήταν όλες ελαφριάς ή μέτριας βαρύτητας και δεν χρειάστηκε η φαρμακευτική αντιμετώπισή τους.

Ο αριθμός NNT ήταν σημαντικά μικρότερος (p≤0,05) για τους ασθενείς της ομάδας Α και Β σε σχέση με τις άλλες ομάδες όπως φαίνεται στην εικόνα 2.

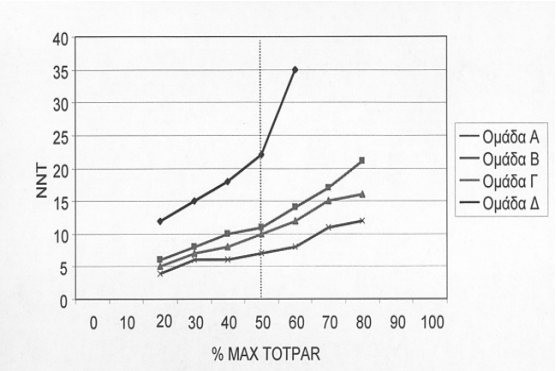

Εικόνα 2. NNT (number needed to treat). Ο αριθμός των ασθενών που χρειάσθηκε να υποβληθούν σε αγωγή για να ανακουφιστεί ένας ασθενής από τον πόνο τουλάχιστον κατά 50% (50% TOTPAR, Total Pain Relief). Ομάδα Α: μορφίνη και παρακεταμόλη. Ομάδα Β: μορφίνη, παρακεταμόλη και λορνοξικάμη. Ομάδα Γ: παρακεταμόλη και λορνοξικάμη. Ομάδα Δ: παρακεταμόλη.

Συζήτηση

Όλες οι ομάδες είχαν συγκρίσιμα δημογραφικά χαρακτηριστικά και αρχικά επίπεδα πόνου.

Οι ασθενείς της ομάδας Α, Β και Γ εμφάνισαν υπεροχή στην ποιότητα της αναλγησίας σε σχέση με αυτούς της ομάδας Δ. Η αναλγησία στην ομάδα Α και Β υπερ-

τερεί από αυτήν της ομάδας Γ. Η συχνότητα εμφάνισης παρενεργειών δεν διέφερε μεταξύ των τεσσάρων ομάδων ($p \geq 0,05$).

Η ικανοποιητική διεγχειρητική και μετεγχειρητική αναλγησία έχει αποδειχθεί ότι ελαττώνει τη μετεγχειρητική νοσηρότητα[3, 4] και θνητότητα.[5, 6]

Οι ασθενείς που υποβάλλονται σε μείζονες ορθοπαιδικές επεμβάσεις ενώ εμφανίζουν «έντονο» μετεγχειρητικό πόνο συχνά λαμβάνουν ανεπαρκή αναλγησία.[1] Πάνω από το 75% των ενηλίκων ορθοπαιδικών ασθενών βιώνουν μέτριο ή έντονο μετεγχειρητικό πόνο σαν αποτέλεσμα υποεκτίμησης των θεραπευτικών δόσεων των οπιοειδών, υπερεκτίμησης της αναλγητικής τους διάρκειας και φόβου υπερδοσολογίας από τον θεράποντα ιατρό. Τα οπιοειδή αναλγητικά αποτελούν τον παραδοσιακό τρόπο αντιμετώπισης του οξέος μετεγχειρητικού πόνου,[7] για χορήγηση όμως από το στόμα, ο φόβος εμφάνισης των γνωστών παρενεργειών τους οδηγεί συχνά σε χορήγηση υποαναλγητικών δόσεων που αποτυγχάνουν να εξασφαλίσουν επαρκή αναλγησία.

Φάρμακα που χορηγούνται σε συνδυασμό με τα οπιοειδή όπως η παρακεταμόλη ή τα ΜΣΑΦ, έχουν σκοπό την καλύτερη αναλγησία με λιγότερες ανεπιθύμητες ενέργειες. Η χορήγηση αναλγητικών από το στόμα είναι μια ασφαλής, απλή και οικονομική μέθοδος αναλγησίας για την αντιμετώπιση του μέτριου ή έντονου πόνου σε ασθενείς που μπορούν να σιτιστούν μετεγχειρητικά.

Οπιοειδή ελεγχόμενης αποδέσμευσης από το στόμα, μόνα τους ή σε συνδυασμό με παρακεταμόλη ή ΜΣΑΦ χρησιμοποιούνται ευρέως τα τελευταία χρόνια, για τη θεραπεία του οξέος μετεγχειρητικού πόνου.[7, 8] Τα οπιοειδή αυτά εξασφαλίζουν έναρξη αναλγησίας μέσα σε 30 με 60 λεπτά και έχουν διάρκεια δράσης 8 με 12 ώρες.

Σύμφωνα με υπάρχουσες μελέτες[9, 10] η παρακεταμόλη από το στόμα είναι ένα αποτελεσματικό αναλγητικό για την αντιμετώπιση του οξέος μετεγχειρητικού πόνου, η δε συγχορήγηση κωδεΐνης[11] προκαλεί συμπληρωματική αναλγησία, ακόμη και όταν χορηγείται σε εφ' άπαξ δόση από το στόμα.

Ο ρόλος επίσης των ΜΣΑΦ στη θεραπεία του οξέος μετεγχειρητικού πόνου είναι αναγνωρισμένος[12, 13] ειδικότερα δε μετά από ορθοπαιδικές επεμβάσεις[14, 15, 16] που εμφανίζουν μέτριο ή έντονο πόνο. Η συνδυασμένη χορήγηση από το στόμα, οπιοειδών με ΜΣΑΦ εφαρμόζεται ευρέως, αφού υπάρχουν δεδομένα[1] ότι τα ΜΣΑΦ ελαττώνουν τις ανάγκες σε οπιοειδή και βελτιώνουν την ανακούφιση από τον πόνο τις πρώτες 4 με 8 μετεγχειρητικές ώρες.

Στηριζόμενοι στα βιβλιογραφικά δεδομένα χορηγήσαμε μορφίνη σε συνδυασμό με παρακεταμόλη και λορνοξικάμη και μελετήσαμε το αναλγητικό αποτέλεσμα μέσα στις πρώτες 12 μετεγχειρητικές ώρες. Τα αποτελέσματα της μελέτης μας επιβεβαιώνουν το ότι ο συνδυασμός μορφίνης με παρακεταμόλη και λορνοξικάμη αποτελεί μια πολύ καλή επιλογή για μετεγχειρητική αναλγησία από το στόμα σε ορθοπαιδικούς ασθενείς για τις πρώτες 12 ώρες. Σύμφωνα με τα αποτελέσματα της παρούσας μελέτης ο συνδυασμός των τριών αναλγητικών – μορφίνης, παρακεταμόλης και λορνοξικάμης – είχε ως αποτέλεσμα την καλύτερη αναλγησία των ασθενών της ομάδας Β. Οι ασθενείς που έλαβαν μορφίνη και παρακεταμόλη είχαν επίσης ικανοποιητική αναλγησία. Οι ασθενείς που δεν έλαβαν μορφίνη αλλά παρακεταμόλη και λορνοξικάμη (ομάδα Γ) είχαν καλύτερη αναλγησία από την ομάδα Δ που έλαβε μόνο παρακεταμόλη.

Η χορήγηση μορφίνης από το στόμα, στις ομάδες Α και Β, δεν συνοδευόταν από σημαντικά μεγαλύτερη συχνότητα ανεπιθύμητων ενεργειών σε σχέση με τις ομάδες Γ και Δ. Ωστόσο επιτεύχθηκε καλύτερη αναλγησία. Η μη σημαντική διαφορά των ανεπιθύμητων ενεργειών μεταξύ των τεσσάρων ομάδων πιθανόν να οφείλεται στο μικρό αριθμό των ασθενών που μελετήθηκαν σε κάθε ομάδα ($n=14$).

Η διάρκεια επίσης της παρακολούθησης του μετεγχειρητικού πόνου στη μελέτη μας περιορίσθηκε στις 12 ώρες, χρονικό διάστημα στο οποίο η ποιότητα ανακούφισης του πόνου, όπως φαίνεται στην εικόνα 1, ελαττώνεται και σχεδόν συγκλίνει μεταξύ των τεσσάρων ομάδων.

Συμπερασματικά, παρά το σχετικά μικρό αριθμό των ασθενών που μελετήσαμε φαίνεται ότι ο συνδυασμός των τριών αναλγητικών (μορφίνης, παρακεταμόλης και λορνοξικάμης) είχε το καλύτερο αναλγητικό αποτέλεσμα, τουλάχιστον για τις πρώτες 12 μετεγχειρητικές ώρες.

Summary

Z. GABOPOULOU, P. MAVROMMATI, N. KAMPAGIANNIS, A. CHATZIELEFTHERIOU, M. VASILAKI, V. VRETTOU, M. KONSTANTINIDOU, K. VELMACHOU. **Combination of orally administered morphine with paracetamol and lornoxicam for postoperative analgesia after major orthopaedic surgery.** *Acta Anaesthesiol Hel 2006; 39: 79-84.*

The aim of our study was to assess the analgesic efficacy and side effects of morphine with paracetamol administered in patients undergoing major orthopaedic surgery and to compare them to the analgesic efficacy and side effects of the addition of lornoxicam. All analgesics were admnistered orally for acute postoperative pain management. After Institutional Review Board approval 56 consenting orthopaedic patients ASA II-III, undergoing total hip arthroplasty under a standardized general anaesthetic technique were randomly assigned to receive one of the four study medications: group A (n=14) received morphine 60 mg plus paracetamol 1000 mg, group B (n=14) received morphine 60 mg plus paracetamol 1000 mg and lornoxicam 8 mg, group C (n=14) received lornoxican 8 mg with paracetamol 1000 mg and Group D (n=14) received paracetamol 1000 mg (control). The study medication was administered as a single dose orally when patients first assessed their postoperative pain moderate on a 4 point categorical scale (0=no pain, 1=slight, 2=moderate, 3=severe) and requested pain medication. Thereafter observations were made at 30 min and hourly for 12 hours after administration. Pain intensity was measured using the same categorical scale, together with a 5 point categorical scale of pain relief (0=no relief, 1=slight, 2=moderate, 3=satisfactory, 4=complete). Time of remedication was also recorded as well as a global assessment of therapy (excellent, very good, good, fair or poor) at the final evaluation. Number-needed-to-treat (NNT) for one patient to obtain at least 50% pain relief (50% TOTPAR, Total Pain Relief) was also calculated. The relative analgesic effectiveness of the different analgesics, which is shown by the number-needed-to-treat to obtain one patient with >50% TOTPAR, was compared to control group (paracetamol alone). Side effects as nausea, vomiting, pruritus, dizziness and somnolence were also recorded. All treatment groups showed statistically superior analgesia compared to control group D. Analgesia in group A and B was superior than that of Group C. The incidence of side effects was comparable among the four groups ($p \geq 0.05$). Our study demonstrated that the combination of morphine with paracetamol and lornoxican is superior compared to other analgesic protocols for the management of acute postoperative pain after major orthopaedic surgery and is lacking of significant side effects.

Βιβλιογραφία

1. Sinatra RS, Torres J, Bustos AM. Pain management after major orthopaedic surgery: current strategies and new concepts. J Am Acad Orthop Surg 2002; 10:117-29.
2. Bourne MH. Analgesics for orthopedic postoperative pain. Am J Orthop 2004; 33:128-35.
3. Ballantyne JC, Carr DB, De Ferranti S, Suarez T, Lau J, Chalmers T, Angellino IF, Mosteller F. The comparative effects of postoperative analgesic therapies on pulmonary outcome: cumulative metaanalysis of randomized, randomized controlled trials. Anesth Analg 1998; 86:598-612.
4. Kehlet H, Holte K. Effect of post-operative analgesia on surgical outcome. Br J Anaesth 2001; 87:62-72.
5. Rodgers A, Walker N, Schug S, McKee A, Kehlet H, Van Zundert A, Sage D, Futter M, Saville G, Clark T, MacMahon S. Reduction of postoperative mortality and morbidity with epidural anaesthesia: results from overview of randomized trials. BMJ 2000; 321:1-12.
6. Werner MU, Soholm L, Nielsen PR, Kehlet H. Does an acute Pain Service improve postoperative outcome? Anesth Analg 2002; 95:1361-72.
7. Ginsberg B, Sinatra R, Crews J, Hord A, Adler L, Lockhart E. Conversion from iv PCA morphine to oral controlled release Oxycodone (Oxycontin) for postoperative pain management. Anesth Analg 1998; 86:s271.
8. Reuben SS, Connely NR, Maciolek H. Postoperative analgesia with controlled released oxycodone for outpatient anterior cruciate ligament surgery. Anesth Analg 1999; 88:1286-91.
9. Moore RA, Collins S, Carroll D, McQuay H. Paracetamol with and without codeine in acute pain: a quantitative systemic review. Pain 1997; 70:193-201.
10. Moore RA, McQuay HJ. Single patient data meta-analysis of 3453 postoperative patients: oral tramadol versus placebo, codeine and combination analetics. Pain

1997; 69:287-94.
11. McQuay HJ, Edwards J. Meta-analysis of single dose oral tramadol plus acetaminophen in acute post-operative pain. Eur J Anaesthesiol 2003; 20:19-22.
12. Barton SF, Langeland FF, Snabes MC, LeComte D, Kuss M, Dhadda SS, Hubbard RC. Efficacy and safety of intravenous parecoxib sodium in relieving acute postoperative pain following gynecologic laparotomy surgery. Anesthesiology 2002; 97:306-14.
13. Issioui T, Klein KW, White PF, Watcha MF, Coloma M, Skrivanek GD, Jones SB, Thornton KC, Marple BF. The efficacy of premedication with celecoxib and acetaminophen in preventing pain after otolaryngologic surgery. Anesth Analg 2002; 94:1188-93.
14. Etches RC, Wariner CB, Badner N, Buckley DN, Beattie WS, Chan VWS, Parsons D, Girard M. Continuous intravenous administration of Ketolorac reduces pain and morphine consumption after total hip or knee arthroplasty. Anesth Analg 1995; 81:1175-80.
15. Eggers KA, Jenkins BJ, Power I. Effect of oral and iv. Tenoxicam in post-operative pain after total knee replacement. Br J Anaesth 1999; 83:876-81.
16. Gimbel JS, Brugger A, Zhao W, Verburg KM, Geis GS. Efficacy and tolerability of celecoxib versus hydrocodone / acetaminophen in the treatment of pain after ambulatory orthopedic surgery in adults. Clin Ther 2001; 23:228-41.

9ο ΣΥΝΕΔΡΙΟ ΑΝΑΙΣΘΗΣΙΟΛΟΓΙΑΣ ΚΑΙ ΕΝΤΑΤΙΚΗΣ ΙΑΤΡΙΚΗΣ

7-10 ΣΕΠΤΕΜΒΡΙΟΥ 2006
PORTO CARRAS GRAND RESORT
ΣΙΘΩΝΙΑ ΧΑΛΚΙΔΙΚΗΣ

Γραμματεία Συνεδρίου:
Τ.Θ. 1714, 540 06 Θεσσαλονίκη
FAX: 2310 654700, Τηλ.: 2310 969173
e-mail: congress@anesthesia.gr

Ελληνική Αναισθησιολογία 2006; 39: 85-90

Κριτήρια γρήγορης διακίνησης παιδιατρικών ασθενών σε επεμβάσεις ημερήσιας νοσηλείας. Σύγκριση δύο τεχνικών αναισθησίας

Α. Μαλισιώβα, Χ. Κύρου, Μ. Παπαγεωργίου - Μπρούστα

Περίληψη

Σκοπός της μελέτης ήταν η σύγκριση των χρόνων αποδέσμευσης από τη χειρουργική αίθουσα, τη Μονάδα Μεταναισθητικής Φροντίδας (ΜΜΑΦ) και τη Μονάδα Ημερήσιας Νοσηλείας (ΜΗΝ) με βάση το τροποποιημένο για παιδιά Aldrete score, το fast tracking score και μία κλίμακα αποδέσμευσης από τη ΜΗΝ σε δύο ομάδες παιδιατρικών ασθενών που έλαβαν για συντήρηση της αναισθησίας σεβοφλουράνιο ή συνεχή έγχυση προποφόλης. Εβδομήντα έξι παιδιά ηλικίας 5-12 ετών ASA I-II που υπέστησαν χειρουργικές επεμβάσεις ημερήσιας νοσηλείας διάρκειας ≤ 50 min, χωρίσθηκαν σε δύο ομάδες. Στην ομάδα Α (n=40) η εισαγωγή και η συντήρηση της αναισθησίας έγινε με σεβοφλουράνιο ενώ στην ομάδα Β (n=36) η εισαγωγή έγινε με προποφόλη και η συντήρηση της αναισθησίας με συνεχή στάγδην έγχυση προποφόλης, ώστε ο δείκτης BIS να διατηρείται ≤ 60. Συγκρίθηκαν α) οι χρόνοι αποδέσμευσης από τη χειρουργική αίθουσα και τη ΜΜΑΦ με το τροποποιημένο Aldrete score, β) το ποσοστό των παιδιών που επετύγχανε fast tracking score ≥ 12 στα 15 λεπτά και γ) ο χρόνος απομάκρυνσης από τη ΜΗΝ βάσει τυποποιημένης κλίμακας. Ο χρόνος αποδέσμευσης σε min (SD) από τη χειρουργική αίθουσα για την ομάδα Α ήταν 4.19 (0.97) ενώ για την ομάδα Β 3.85 (0.76) ($p>0.05$). Ο αριθμός των παιδιών που επετύγχανε fast tracking score ≥ 12 μέσα στη χειρουργική αίθουσα στα 15 min ήταν 32 (80%) για την ομάδα Α και 23 (63.8%) για την ομάδα Β ($p>0.05$). Ο χρόνος αποδέσμευσης από τη ΜΜΑΦ σε min (SD) για την ομάδα Α ήταν 12.18 (2.55) ενώ για την ομάδα Β 14.00 (1.80), ($p<0.05$) και ο χρόνος αποδέσμευσης από τη ΜΗΝ για την ομάδα Α ήταν 175 (7.0) ενώ για την ομάδα Β 168 (11.8) ($p>0.05$). Σαν συμπέρασμα, στην παρούσα μελέτη οι χρόνοι αποδέσμευσης από τη χειρουργική αίθουσα και τη Μονάδα Ημερήσιας Νοσηλείας ήταν συγκρίσιμοι και για τις δύο ομάδες, ενώ οι χρόνοι αποδέσμευσης από τη ΜΜΑΦ διέφεραν σημαντικά υπέρ της ομάδας του σεβοφλουρανίου.

Λέξεις κλειδιά: Ηλικία: Παιδιά. Αναισθητικές και άλλες τεχνικές: Fast-tracking. Αναισθητικά πτητικά: Σεβοφλουράνιο. Αναισθητικά ενδοφλέβια: Προποφόλη. Μετεγχειρητική περίοδος: ΜΜΑΦ.

Οι επεμβάσεις ημερήσιας νοσηλείας στα παιδιά συνιστούν ισχυρό οικονομικό όφελος για τα νοσοκομεία. Τα σημαντικότερα, όμως, πλεονεκτήματα των επεμβάσεων αυτών είναι η ταχύτερη επιστροφή του παιδιού στο οικείο οικογενειακό περιβάλλον και η ελαχιστοποίηση της πιθανής τραυματικής εμπειρίας που μπορούν να προκαλέσουν η νοσηλεία και η επέμβαση. Η μείωση του χρόνου αποχωρισμού του παιδιού από τους γονείς τείνει να επεκταθεί σε όλες τις φάσεις της νοσηλείας του.

Επομένως πρέπει να επιλέγονται οι κατάλληλες χειρουργικές και αναισθησιολογικές τεχνικές και να ακολουθούνται όλοι οι θεσμοθετημένοι κανόνες ασφάλειας και ποιότητας προκειμένου να μειωθούν οι μετεγχειρητικές και μεταναισθητικές επιπλοκές. Η διακίνηση του παιδιού από το χειρουργείο στη Μονάδα Μεταναισθη-

Νοσοκομείο «Π. & Α. Κυριακού», Αθήνα

τικής Φροντίδας (ΜΜΑΦ) και ακολούθως στη μονάδα Ημερήσιας Νοσηλείας (ΜΗΝ) πρέπει να γίνεται πρώτιστα με ασφάλεια αλλά και ταχύτητα χωρίς άσκοπες καθυστερήσεις για να μη μεγεθύνεται ο χρόνος αποχωρισμού από τους γονείς.[1]

Χρήσιμο εργαλείο για την εκτίμηση της κατάστασης του παιδιού από τους ιατρούς και τους νοσηλευτές σε όλους αυτούς τους χώρους αποτελούν τα ειδικά διαμορφωμένα κριτήρια όπως: το κριτήριο fast tacking (ταχείας διακίνησης και παράκαμψης της ΜΜΑΦ) που μπορεί να χρησιμοποιηθεί μέσα στη χειρουργική αίθουσα, το τροποποιημένο για παιδιά κριτήριο του Aldrete που χρησιμοποιείται στη χειρουργική αίθουσα και στη ΜΜΑΦ[2, 3] και τα κριτήρια αποδέσμευσης από τη ΜΗΝ.

Σκοπός της μελέτης αυτής ήταν η σύγκριση των χρόνων ανάνηψης παιδιών στα οποία η διατήρηση της αναισθησίας έγινε με σεβοφλουράνιο ή προποφόλη σε συνεχή έγχυση.

Μεθοδολογία

Μελετήθηκαν 90 παιδιά ηλικίας 5-12 ετών ASA I-II που προγραμματίσθηκαν για χειρουργικές επεμβάσεις ημερήσιας νοσηλείας διάρκειας μικρότερης των 50 λεπτών. Σαν προνάρκωση χορηγήθηκε σιρόπι διαζεπάμης 0.2 mg/kg μια ώρα πριν τον υπολογιζόμενο χρόνο επέμβασης. Τα παιδιά χωρίσθηκαν τυχαία σε δύο ομάδες: ομάδα Α (n=40) και ομάδα Β (n=36). Η διεγχειρητική παρακολούθηση περιλάμβανε συνεχή καταγραφή ηλεκτροκαρδιογραφήματος, αναίμακτη μέτρηση της αρτηριακής πίεσης, οξυμετρία, καπνογραφία και επιπλέον μέτρηση του διφασματικού δείκτη μέσω παιδιατρικών ηλεκτροδίων.

Τα παιδιά χωρίσθηκαν τυχαία σε δύο ομάδες των 45 ατόμων. Στην ομάδα Α κατατάσσονταν παιδιά των οποίων το τελευταίο νούμερο του αριθμού μητρώου στο φάκελο ασθενούς συνέπιπτε με το τελευταίο νούμερο της ημερομηνίας επέμβασης (μονό ή ζυγό), ενώ το αντίθετο συνέβαινε στην ομάδα Β. Στην ομάδα Α χρησιμοποιήθηκε για εισαγωγή και συντήρηση της αναισθησίας σεβοφλουράνιο, ενώ στην ομάδα Β η εισαγωγή στην αναισθησία έγινε με έγχυση προποφόλης 3 mg/kg και η συντήρηση με συνεχή έγχυση του ίδιου φαρμάκου. Τα επίπεδα των αναισθητικών φαρμάκων ρυθμίζονταν με στόχο και στις δύο τεχνικές οι τιμές του διφασματικού δείκτη να διατηρούνται ≤60. Σαν αναλγητικοί παράγοντες χορηγήθηκαν αρχικά φεντανύλη 2 mcg/kg και ακολούθως ρεμιφεντανίλη σε συνεχή στάγδην έγχυση 0.3-0.5 mcg/kg/min ώστε η αρτηριακή πίεση να μη μειώνεται περισσότερο από 20% εκείνης που αναλογεί στην ηλικία του παιδιού. Προκειμένου να εξασφαλισθεί η μετεγχειρητική αναλγησία χορηγήθηκε υπόθετο ναπροξένης 7-10 mg/kg αμέσως μετά την εισαγωγή στην αναισθησία και έγινε τοπική διήθηση της τομής με λεβοβουπιβακαΐνη 0.6% σε δόση 1 mg/kg. Νευρομυικός αποκλεισμός με ροκουρόνιο σε δόση 0.6 mg/kg χρησιμοποιήθηκε μόνο κατά την εισαγωγή στην αναισθησία για τη διευκόλυνση της ενδοτραχειακής διασωλήνωσης.

Χορηγήθηκε ως προφυλακτική αντιεμετική αγωγή

Πίνακας 1. Τροποποιημένο κριτήριο Aldrete για παιδιά. (Children's National Medical Center, Washington, DC).

Κινητικότητα	Σκόπιμη	2
	Μη σκόπιμη	1
	Καμία κίνηση	0
Αναπνοή	Βήχας ή κλάμα	2
	Διατήρηση καλού αεραγωγού	1
	Η αναπνοή χρειάζεται υποστήριξη	0
Ζωτικά σημεία	Σταθερά και ανάλογα προς την ηλικία του	2
	Σταθερά μη ανάλογα προς την ηλικία του	1
	Ασταθή	0
Συνείδηση	Πλήρης εγρήγορση	2
	Ανταποκρίνεται σε ερεθίσματα	1
	Δεν ανταποκρίνεται	0
Οξυμετρία σε ατμοσφαιρικό αέρα	>95%	2
	90-94%	1
	<90%	0

Πίνακας 2. Κριτήριο Fast tracking για παιδιά. (Τροποποιημένο για παιδιά από τους White and Song. Anesth Analg 1999; 88:1069-72).

Κριτήριο	Βαθμός
Επίπεδο συνείδησης	
Ξύπνιο και προσανατολισμένο	2
Απαντά σε ελάχιστο ερέθισμα	1
Απαντά σε έντονο ερέθισμα	0
Κινητική δραστηριότητα	
Κατάλληλη για την ηλικία	2
Μειωμένη για την ηλικία	1
Ανίκανο να κινήσει άκρα	0
Αρτηριακή πίεση	
<15% της αρχικής	2
<15-30% της αρχικής	1
<30% της αρχικής	0
Αναπνοή	
Βήχας, κλάμα, βαθιές αναπνοές	2
Βράγχος φωνής με κλάμα ή βήχα	1
Συριγμός, δύσπνοια	0
Οξυμετρία σε ατμοσφαιρικό αέρα	
>95%	2
90-94%	1
<90%	0
Πόνος	
Κανένας, μικρή ανησυχία	2
Μέτριος προς σοβαρό που αντιμετωπίζεται με ε.φ. αναλγητικά	1
Σοβαρός πόνος που επιμένει	0
Ναυτία και έμετος	
Καθόλου ή ήπια ναυτία χωρίς έμετο	2
Έμετος σποραδικά	1
Επιμένουσα μέτρια έως σοβαρή ναυτία και έμετος	0

οντασετρόνη 0.1 mg/kg και δεξαμεθαζόνη 0.2 mg/kg.

Μετά τη διακοπή χορήγησης των αναισθητικών φαρμάκων στη χειρουργική αίθουσα μετρήθηκε και καταγράφηκε ο χρόνος στον οποίο το παιδί επετύγχανε άθροισμα ≥8 με βάση το κριτήριο Aldrete (Πίνακας 1) τροποποιημένο για παιδιά.[1, 2, 3] Τα παιδιά παρέμεναν στη χειρουργική αίθουσα μέχρι τη συμπλήρωση 15 λεπτών από τη διακοπή των αναισθητικών φαρμάκων. Σε αυτό το χρονικό σημείο γινόταν εκτίμηση του ποσοστού των παιδιών από κάθε ομάδα που επετύγχανε άθροισμα ≥12 σύμφωνα με το κριτήριο Fast-tracking. (Πίνακας 2).

Στη ΜΜΑΦ τα παιδιά αξιολογήθηκαν επίσης με το κριτήριο Aldrete προσθέτοντας την εκτίμηση του πόνου και της ναυτίας και/ή του εμέτου. Όταν με βάση την οπτική αναλογική κλίμακα 1-10 ο πόνος ήταν ≥4 χορηγούντο επιπλέον αναλγητικά κατά προτίμηση ναλβουφίνη σε δόση 0.2 mg/kg. Τα παιδιά αποδεσμεύονταν από τη ΜΜΑΦ όταν επετύγχαναν σκορ 10 στην κλίμακα Aldrete, ≤4 στην κλίμακα του πόνου και δεν παρουσίαζαν ναυτία ή εμέτους. Καταγραφόταν ο χρόνος παραμονής στη ΜΜΑΦ.

Στη ΜΗΝ όπου τα παιδιά βρίσκονταν πλέον μαζί με τους γονείς τους, γινόταν ανά 10 λεπτά εκτίμηση των ζωτικών σημείων, της κινητικότητας, της εγρήγορσης, του πόνου, του εμέτου και πιθανών προβλημάτων από τη χειρουργική τομή (οίδημα, αιμορραγία κ.λπ.). Η αποχώρηση γινόταν με την εκπλήρωση των κριτηρίων αποδέσμευσης τα οποία είναι: να έχει το παιδί σταθερά ζωτικά σημεία, να είναι ξύπνιο και προσανατολισμένο, να μην παρουσιάζει οποιασδήποτε μορφής αιμορραγία ή αναπνευστική δυσχέρεια, να ελέγχονται ο πόνος του και ο έμετος, να είναι επαρκώς ενυδατωμένο και η κινητικότητά του είναι συμβατή προς την ηλικία του. Με την αποχώρηση καταγραφόταν ο χρόνος παραμονής στη Μονάδα Ημερήσιας Νοσηλείας. [4-7]

Σε όλους τους γονείς δινόταν αναλυτικό φυλλάδιο μετεγχειρητικών οδηγιών για την αντιμετώπιση του πόνου, της διατροφής, των πιθανών διαταραχών της συμπεριφοράς του παιδιού και συστηνόταν η άμεση επιστροφή στο νοσοκομείο σε περίπτωση εμφάνισης σοβαρότερων επιπλοκών.

Η στατιστική ανάλυση για τη σύγκριση των μη συνεχών μεταβλητών (ποιοτικών) έγινε με τη δοκιμασία X^2. Η στατιστική ανάλυση των συνεχών μεταβλητών έγινε με τη δοκιμασία Students' -t-test με $p<0.05$ στατιστικά σημαντικό.

Αποτελέσματα

Από τα αρχικά 90 παιδιά αποκλείσθηκαν 14, γιατί η επέμβαση ξεπέρασε σε διάρκεια τα 50 λεπτά (5 από την ομάδα Α και 9 από την ομάδα Β). Το φύλο, η ηλικία, το βάρος, οι χειρουργικοί χρόνοι και οι χρόνοι αναισθησίας ήταν παρόμοια και στις δύο ομάδες. Η αναλογία αρρένων προς θήλεα ήταν 34:6 για την ομάδα Α ενώ για την ομάδα Β 31:5. Η μέση ηλικία σε μήνες (SD) ήταν 99.3 (38.5) και 95.6 (43.4) αντίστοιχα, το μέσο βάρος σε kg (SD) ήταν 38.5 (16.2) και 37.3 (14.7) αντίστοιχα, ενώ ο μέσος χρόνος επέμβασης σε λεπτά (SD) ήταν για την ομάδα Α 41.2 (7.9) και για την ομάδα Β 39.6 (11.2).

Ο χρόνος αποδέσμευσης σε min (SD) από τη χειρουργική αίθουσα για την ομάδα Α ήταν 4.19 (0.97), ενώ για την ομάδα Β 3.85 (0.76) ($p>0.05$). Ο αριθμός των παιδιών που επετύγχανε fast tracking score ≥ 12 μέσα στη χειρουργική αίθουσα ήταν 32 (80%) για την ομάδα Α και 23 (63.8%) για την ομάδα Β. Ο χρόνος αποδέσμευσης σε min (SD) από τη ΜΜΑΦ για την ομάδα Α ήταν

Πίνακας 3. Αποτελέσματα (# ΜΜΑΦ = Μονάδα Μεταναισθητικής Φροντίδας, * ΜΗΝ = Μονάδα Ημερήσιας Νοσηλείας).

	Χρόνος αποδέσμευσης από την αίθουσα χειρουργείου	**Αριθμός παιδιών με fast tracking ≥12 στην αίθουσα χειρουργείου**	**Χρόνος αποδέσμευσης από τη ΜΜΑΦ#**	**Χρόνος αποχώρησης από τη ΜΗΝ***
Ομάδα Α (Σεβοφλουράνιο) (n=40)	4.19(SD 0.97)	32 (80%)	12.18 (SD 2.55)	175(SD 7.0)
Ομάδα Β (Προποφόλη) (n=36)	3.85(SD 0.76)	23 (63,8%)	14.00 (SD 1.80)	168(SD 11.8)
	t-value=1.70 p>0.05	X^2=2.46 p>0.05	t-value=3.63 p<0.05	t-value=3.06 p>0.05

12.18 (2.55) ενώ για την ομάδα Β14.00 (1.80) (p<0.05). Ο χρόνος αποδέσμευσης σε min (SD) από τη ΜΗΝ για την ομάδα Α ήταν 175 (7.0) ενώ για την ομάδα Β 168 (11.8) (p>0.05).

Στη ΜΜΑΦ χορηγήθηκαν επιπλέον αναλγητικά σε 4 παιδιά από την ομάδα Α και 3 από την ομάδα Β, ενώ στη ΜΗΝ σε 7 παιδιά από την ομάδα Α και 5 από την ομάδα Β. Σε καμία ομάδα δεν παρατηρήθηκαν έμετοι.

Συζήτηση

Σύμφωνα με τα αποτελέσματά μας οι χρόνοι αποδέσμευσης από τη χειρουργική αίθουσα δεν παρουσίασαν στατιστικά σημαντική διαφορά στις δύο ομάδες. Στη ΜΜΑΦ είχαμε στατιστικά σημαντική διαφορά στο χρόνο αποδέσμευσης υπέρ της ομάδας του σεβοφλουρανίου. Οι χρόνοι παραμονής στη ΜΗΝ ήταν παρόμοιοι και στις δύο ομάδες. Το ποσοστό των παιδιών που θα μπορούσε να παρακάμψουν τη ΜΜΑΦ ήταν συγκρίσιμο και στις δύο ομάδες.

Σε παρόμοια μελέτη από τους Fredman και Nathanson[8] σε επεμβάσεις ημερήσιας νοσηλείας στους ενήλικες αναφέρονται συγκρίσιμοι άμεσοι και απώτεροι χρόνοι ανάνηψης μεταξύ σεβοφλουρανίου και προποφόλης, ενώ από τους Song και Joshi[9] καλύτεροι χρόνοι με το σεβοφλουράνιο. Οι White και Song[2] δεν βρήκαν διαφορά μεταξύ σεβοφλουρανίου και προποφόλης στο χρόνο επίτευξης της ικανότητας παράκαμψης της ΜΜΑΦ, όταν χρησιμοποίησαν το κριτήριο fast-tracking, ενώ με τη χρήση του κριτηρίου Aldrete η ομάδα της προποφόλης καθυστερούσε σημαντικά. Σε συστηματική μετανάλυση 11 συγκριτικών μελετών προποφόλης και σεβοφλουρανίου οι Gupta και Stierer[10] δεν διαπίστωσαν διαφορά στο χρόνο ανοίγματος των ματιών αλλά σημαντική διαφορά στο χρόνο ανταπόκρισης σε εντολές υπέρ του σεβοφλουρανίου. Από την ίδια μετανάλυση δεν διαπιστώθηκαν διαφορές στο χρόνο που ο ασθενής ήταν έτοιμος να αναχωρήσει από το νοσοκομείο, αλλά τελικά υπήρξε σημαντική διαφορά στον τελικό χρόνο αναχώρησης από τη ΜΗΝ, ο οποίος όμως επηρεάζεται από εξωγενείς παράγοντες. Σε όλες αυτές τις μελέτες υπήρχε μεγάλη ετερογένεια στα αναισθητικά πρωτόκολλα.

Σκόπιμο είναι να ελαττωθεί χρονικά στον απολύτως απαραίτητο ο χωρισμός παιδιού - γονέα στην περιεγχειρητική περίοδο.[11,12] Σε πολλά κέντρα επιτρέπεται να παρίστανται οι γονείς κατά την εισαγωγή στην αναισθησία με απαραίτητη προϋπόθεση την κατάλληλη διαμόρφωση του χώρου και της ψυχολογίας των γονέων.[13]

Στη διεγχειρητική περίοδο η χρήση του διφασματικού δείκτη μας επιτρέπει τον έλεγχο του βάθους της αναισθησίας.[14,15] Η διατήρηση των τιμών του διφασματικού δείκτη μεταξύ 50-60% εξασφαλίζει επαρκές βάθος, ελάχιστη εγρήγορση και γρήγορη ανάνηψη.[16-18] Η διατήρηση ικανοποιητικού βάθους αναισθησίας και αναλγησίας αποτρέπει τη χρήση επαναληπτικών δόσεων νευρομυικού αποκλειστή με αποτέλεσμα την αποφυγή των συνεπειών του υπολειμματικού νευρομυικού αποκλεισμού.[19-23] Η χορήγηση επιπλέον μη στεροειδών αντιφλεγμονωδών φαρμάκων και η διήθηση της τομής με τοπικά αναισθητικά εξασφαλίζουν ικανοποιητική μετεγχειρητική αναλγησία και διευκολύνουν την ταχεία διακίνηση των ασθενών.[4]

Η χορήγηση συνδυασμού αντιεμετικών έχει επίσης ελαττώσει σημαντικά τα ποσοστά της μετεγχειρητικής ναυτίας και εμέτου και μειώσει τους χρόνους παραμονής στη ΜΜΑΦ και τη ΜΗΝ.[4, 23, 24, 25] Το τροποποιημένο για παιδιά κριτήριο Aldtrete επιτρέπει την ταχεία και ασφαλή μετακίνηση του παιδιού από τη χειρουργική αίθουσα προς τη ΜΜΑΦ. Το κριτήριο fast-tracking, το οποίο έχει επίσης τροποποιηθεί και προσαρμοσθεί στις ιδιαιτερότητες της παιδικής ηλικίας, επιτρέπει την ασφα-

λή μετακίνηση του παιδιού από τη χειρουργική αίθουσα προς τη ΜΗΝ παρακάμπτοντας τη ΜΜΑΦ.[1, 2, 3]

Στη μετεγχειρητική περίοδο, το παιδί πρέπει να αποχωρεί από τη ΜΜΑΦ όταν εκπληρώνει τα κριτήρια αποδέσμευσης που καθορίζονται από το τροποποιημένο για παιδιά Aldrete score (Πίνακας 1) και όχι μετά από έναν προκαθορισμένο χρόνο. Η άσκοπη παραμονή του παιδιού στη ΜΜΑΦ προκαλεί κλάμα και ανησυχία με επακόλουθο την ψυχολογική του επιβάρυνση, την άσκοπη χορήγηση αναλγητικών και κατασταλτικών φαρμάκων και τελικά την παράταση της παραμονής του στο νοσοκομείο χωρίς ουσιαστικό λόγο.

Τα παιδιά που εκπληρώνουν το κριτήριο fast-tracking παρακάμπτουν τη ΜΜΑΦ και βρίσκονται αμέσως με τους γονείς τους στη ΜΗΝ, η οποία όμως πρέπει να είναι ικανοποιητικά στελεχωμένη και εξοπλισμένη καθώς και σε άμεση γειτνίαση με τη ΜΜΑΦ. Παρ' ότι η εξοικονόμηση χρημάτων με την παράκαμψη της ΜΜΑΦ αμφισβητείται, προκύπτει η μεγάλη ωφέλεια της γρήγορης επιστροφής του παιδιού στους γονείς.[26]

Το παιδί αποχωρεί από τη ΜΗΝ και το νοσοκομείο όταν εκπληρώνει τα κριτήρια που αναφέραμε παραπάνω.[4-7]

Σύμφωνα με τα δικά μας αποτελέσματα οι δύο αναισθητικές τεχνικές όταν συγκρίθηκαν με βάση τα κριτήρια αποδέσμευσης που χρησιμοποιήσαμε αποδείχθηκαν ικανές και ασφαλείς για γρήγορη διακίνηση των παιδιών σε επεμβάσεις ημερήσιας νοσηλείας με την τεχνική της χορήγησης σεβοφλουρανίου να έχει λίγο ταχύτερο χρόνο αποδέσμευσης από τη ΜΜΑΦ.

Summary

A. MALISSIOVA, CH. KYROU, M. PAPAGEORGIOU - BROUSTA. **Fast - Tracking in paediatric ambulatory surgery: Comparison of two anaesthetic techniques.** *Acta Anaesthesiol Hell 2006; 39: 85-90.*

The aim of the study was to compare the time for discharge from the Operation Room, the PACU and the One Day Clinic using the modified for children Aldrete score, the fast tracking score and a discharge score from the One Day Clinic in two groups of children presented for ambulatory surgery. All the children received either sevoflurane or continuous infusion of propofol for the maintenance of anaesthesia. Seventy-six children, aged 5-12 years, ASA I-II undergoing ambulatory surgical procedures ≤50 min were divided in two groups. In group A (n=40) anaesthesia was introduced and maintained by sevoflurane and in group B (n=36) anaesthesia was induced with propofol and maintained by propofol infusion to achieve a target BIS ≤60. We compared a) the time for discharge from the operation room and the PACU using the modified Aldrete score, b) the percentage of children achieving a fast-tracking score ≥12 in 15 minutes in the operation room and c) the time for discharge from the One Day Clinic using a standardized scale. The time for discharge from the operation room in min (SD) was for group A 4.19 (0.97) and for group B 3.85 (0.76), ($p>0.05$). The number of children that achieved fast tracking score ≥12 in the operation room in 15 minutes was 32 (80%) for group A and 23 (68%) for group B, ($p>0.05$). The time for discharge from the PACU and the One day Clinic in min was 12.18 (2.55) for group A compared to 14.00 (1.80) for group B ($p<0.05$) and 175.0 (7.0) for group A compared to 168.0 (11.8) for group B ($p>0.05$), respectively. In conclusion, under the present study design, the time for discharge from the operation room and the One Day Clinic was comparable for both groups but the time for discharge from the PACU differed significantly and was shorter in sevoflurane group.

Βιβλιογραφία

1. Patel R, Verghese S, Hannallah R, Aregawi A, Patel K. Fast-Tacking Children After Ambulatory Surgery. Anesth Analg 2001; 92:918-22.
2. White P, Song D. New criteria for fast-tracking after outpatient anesthesia. Anesth Analg 1999; 88:1069-72.
3. Marshall S, Chung F. Discharge Criteria and Complications after Ambulatory Surgery. Anesth Analg 1999; 88:508-17.
4. Chung F, Ritchie E, Su J. Postoperative pain in ambulatory surgery. Anesth Analg 1997; 85:808-16.
5. Chung F, Mezei G. Factors contributing to a prolonged stay after ambulatory surgery. Anesth Analg 1999;

89:1352-9.
6. Pavlin D, Rapp E, Polissar NL, Malmgren JA, Koerschgen M, Keyes H. Factors Affecting Discharge Time in Adult Outpatients. Anesth Analg 1998; 87:816-26.
7. Ghung F. Recovery Pattern and Home-Readiness after Ambulatory Surgery. Anesth Analg 1995; 80:896-902.
8. Fredman B, Nathanson MH, Smith I, Wang J, Klein K, White PF. Sevoflurane for outpatient anesthesia: a comparison with propofol. Anesth Analg 1995; 81:823-8.
9. Song D, Joshi GP, White PF. Fast-track eligibility after ambulatory anesthesia: a comparison of desflurane, sevoflurane and propofol. Anesth Analg 1998; 86:267-73.
10. Gupta A, Stierer T, Zuckerman R, Sakima N, Parker S, Fleisher L. Comparison of recovery profile after ambulatory anesthesia with propofol, isoflurane, sevoflurane and desflurane: a systematic review. Anesth Analg 2004; 98:632-41.
11. Conran AM, Hannallah RS. Pediatric outpatient anesthesia and perioperative care. Curr Opin Anesthesiol 1997; 10:205-8.
12. Brennan LJ. Day stay surgery. In: Textbook of Paediatric Anaesthetic Practice, 2nd edition. Edited by Summer E, Hatch DJ. London, Edward Arnold, 1999, pp. 180-96.
13. Bevan JC, Johnston C, Haig MJ, Tousignant G, Lusy S, Kirnon V, Assimes IK, Carranza R. Preoperative parental anxiety predicts behavioural and emotional responses to induction of anaesthesia in children. Can J Anaesth 1990; 37:177-82.
14. Bannister C, Brosius K, Sigl J, Meyer B, Sebel P. The effect of Bispectral Index Monitoring on Anesthetic Use and recovery in children Anesthetized with Sevoflurane in Nitrous Oxide. Anesth Analg 2001; 92:877-81.
15. Davidson A. The correlation between bispectral index and airway reflexes with sevoflurane. Pediatric Anesthesia 2004; 14:241-6.
16. Ganesh A, Watcha M. Bispectral Index monitoring in pediatric anesthesia. Curr Opin Anesthesiol 2004; 17:228-34.
17. Song D, Joshi G, White PF. Titration of volatile Anesthetics Using Bispectral Index Facilitates Recovery after Ambulatory Anesthesia. Anesthesiology 1997; 87:842-8.
18. Song D, van Vlymen J, White PF. Is the Bispectral Index Useful in predicting Fast-Track Eligibility After Ambulatory Anasthesia with Propofol and Desflurane? Anesth Analg 1998; 87:1245-8.
19. Pisnker C, Caroll VN. Quality of emergence from anesthesia and incidence of vomiting with remifentanil in a pediatric population. Anesth Analg 1999; 89:71-4.
20. Donelly A. Fast-Track Anesthesia. The OR Pharmacy services Association. A quarterly Bulletin of OR Pharmacy news, Summer 2000, Vol. XIV No 2.
21. Eikermann M, Hunkenmoller I, Peine L, Armbruster W, Stegen B, Husing J, Peter SJ. Optimal rocuronium dose for intubation during inhalational induction with sevoflurane in children. Br J Anaesth 2002; 89:227-31.
22. Donati F. Tracheal intubation, unconsiousness, analgesia and muscle relaxation. Can J Anaesth 2003; 50:99-103.
23. Szarvas S, Chelapuri RS, Harmon DC, Owens J, Murphy D, Shorten G. A comparison of dexamethasone, ondasentron, and dexamethasone plus ondasentron as prophylactic antiemetic therapy. Anesth Analg 2003; 97:259-63.
24. Patel RI, Davis PJ, Orr RJ, Ferrari LR, Rimar S, Hannallah RS, Cohen IT, Calingo K, Donlon JV, Haberkern CM, McGowan FX, Prillaman BA, Parasuraman TV, Greed MR. Single dose ondasentron prevents postoperative vomiting in pediatric outpatients. Anesth Analg 1997; 85:538-45.
25. Davis PJ, Francis X, McGowan I, Landsman I, Maloney R, Hoffmann P. Effect of antiemetic therapy on recovery and hospital discharge time. Anesthesiology 1995; 83:956-60.
26. Song D, Chung F, Ronayne M, Ward B, Yogendran S, Sibbick C. Fast-tracking does not reduce nursing overload. Br J Anaesth 2004; 93:768-74.

Ελληνική Αναισθησιολογία 2006; 39: 91-94

Κλινικές περιπτώσεις

Εγκλωβισμός επισκληριδίου καθετήρα εξαιτίας διπλού κόμπου. Μια σπάνια περίπτωση

Ε. Αρναούτογλου, Π. Τζίμας, Ε. Σίντου, Μ. Καμπίλη, Φ. Μπανταλούκας, Γ. Παπαδόπουλος

Περίληψη

Παρουσιάζεται περίπτωση δύσκολης αφαίρεσης επισκληριδίου καθετήρα. Ο καθετήρας είχε τοποθετηθεί σε επίτοκο ηλικίας 28 ετών, προκειμένου να υποβληθεί σε καισαρική τομή. Συζητούνται η σπάνια αυτή επιπλοκή λόγω δημιουργίας διπλού κόμπου και η αντιμετώπισή της.

Λέξεις κλειδιά: Αναισθησία: Επισκληρίδιος. Επιπλοκές: Κόμπος.

Έχουν περιγραφεί στη βιβλιογραφία αρκετές επιπλοκές που συνδέονται με την τοποθέτηση επισκληριδίου καθετήρα για την εφαρμογή επισκληρίδιας αναισθησίας ή/και αναλγησίας.[1-2] Μερικές από αυτές είναι η δημιουργία επισκληριδίου αιματώματος, η παραμονή τμήματος του καθετήρα μέσα στον επισκληρίδιο χώρο μετά από αποκοπή κατά την αφαίρεσή του, ή η αδυναμία αφαίρεσης του καθετήρα εξαιτίας σχηματισμού κόμπου. Ο σχηματισμός κόμπου στον επισκληρίδιο καθετήρα συμβαίνει πολύ σπάνια (περίπου 0,0015% όλων των επισκληριδίων) και προκαλεί δυσκολία στην αφαίρεση του καθετήρα με αποτέλεσμα άγχος τόσο στον ασθενή, όσο και στον ιατρό που τον τοποθέτησε.[3]

Περιγράφουμε την περίπτωση ασθενούς, η οποία υποβλήθηκε σε καισαρική τομή με επισκληρίδια αναισθησία και στην οποία υπήρχε δυσκολία κατά την αφαίρεση του καθετήρα εξαιτίας σχηματισμού διπλού κόμπου. Παράλληλα γίνεται ανασκόπηση της βιβλιογραφίας που αφορά τη σπάνια αυτή επιπλοκή και τους επιτυχείς χειρισμούς και κατευθυντήριες οδηγίες που αφορούν στον απεγκλωβισμό του επισκληρίδιου καθετήρα.

Κλινική Αναισθησιολογίας και Μετεγχειρητικής Εντατικής Θεραπείας, Πανεπιστημιακό Νοσοκομείο Ιωαννίνων

Παρουσίαση περιστατικού

Πρόκειται για επίτοκο ηλικίας 28 ετών, βάρους 90 κιλών και ύψους 166 εκατοστών, με ελεύθερο ιστορικό, η οποία προσήλθε για προγραμματισμένη καισαρική τομή στην 40η εβδομάδα της κύησης, λόγω ισχιακής προβολής. Ο επισκληρίδιος χώρος ανιχνεύθηκε με την πρώτη προσπάθεια και με την τεχνική της απώλειας αντίστασης με φυσιολογικό ορό στο O2-O3 διάστημα με βελόνα 18-gauge Tuohy, με την ασθενή σε θέση αριστερή πλάγια. Τοποθετήθηκε επισκληρίδιος καθετήρας (PORTEX®) στα 13 cm από το δέρμα, 6 εκατοστά μετά την άκρη της βελόνας λόγω παχυσαρκίας και χορηγήθηκε μέσα από αυτόν δοκιμαστική δόση 3 ml διαλύματος λιδοκαΐνης 2% – αδρεναλίνης 5 mcg/ml. Συνολικά χορηγήθηκαν 15 ml ροπιβακαΐνης 7.5 mg/ml. Η καισαρική τομή έγινε με επαρκή χειρουργική αναισθησία και ο καθετήρας παρέμεινε για δύο 24ωρα για την εξασφάλιση μετεγχειρητικής αναλγησίας. Στο χρονικό αυτό διάστημα στην ασθενή χορηγήθηκαν ανά 8ωρο 10 ml ροπιβακαΐνης 2 mg/ml και 2 mg μορφίνης χωρίς καμία δυσκολία.

Κατά την προσπάθεια αφαίρεσης του καθετήρα σε καθιστική θέση υπήρξε δυσκολία στην απόσυρση του καθετήρα, παρά το σταθερό και επίμονο τράβηγμα. Η λεχωίδα τοποθετήθηκε στην ίδια θέση που βρισκόταν όταν τοποθετήθηκε ο επισκληρίδιος καθετήρας και

Εικόνα 1. Διπλός κόμπος στην άκρη του επισκληρίδιου καθετήρα.

τελικά η αφαίρεση του καθετήρα επιτεύχθηκε με σταθερή και ήπια έλξη. Μετά την αφαίρεση διαπιστώθηκε η ύπαρξη διπλού κόμπου στο 1 cm από την άκρη του καθετήρα (εικόνα 1). Στην επανεξέταση της λεχωίδας δεν παρουσιάστηκαν σημεία φλεγμονής ούτε νευρολογική σημειολογία.

Συζήτηση

Από το 1965 έχουν περιγραφεί στη διεθνή βιβλιογραφία 18 περιπτώσεις εγκλωβισμού επισκληριδίου καθετήρα εξαιτίας κόμπου, στη θωρακική, οσφυική και ιερή μοίρα της σπονδυλικής στήλης και στις οποίες χρησιμοποιήθηκαν διαφορετικές μέθοδοι για τον απεγκλωβισμό του.[4-20] Στις 12 από τις 18 περιπτώσεις ο κόμπος είχε δημιουργηθεί κοντά στο άκρο του καθετήρα όπως και στη δική μας περίπτωση, ενώ οι 13 από τις 18 αφορούσαν χορήγηση αναισθησίας για καισαρική τομή. Ο επισκληρίδιος καθετήρας είχε τοποθετηθεί σε 3 περιπτώσεις στην ιερή μοίρα, σε 14 περιπτώσεις στην οσφυική μοίρα, ενώ υπάρχει και μία περίπτωση τοποθέτησης στη θωρακική μοίρα. Στις περισσότερες περιπτώσεις ο καθετήρας αφαιρέθηκε μετά από ήπια αλλά σταθερή έλξη με την πρώτη προσπάθεια. Υπάρχει μία αναφορά στην οποία η αφαίρεση επιτεύχθηκε με γενική αναισθησία και μυοχάλαση,[7] ενώ σε 3 περιπτώσεις έσπασε η άκρη του καθετήρα και χρειάστηκε η χειρουργική επέμβαση για την αφαίρεσή της, καθώς ο ασθενής ανέπτυξε νευρολογική συμπτωματολογία.[5, 11,19] Η δική μας περίπτωση αφορά στη δημιουργία διπλού κόμπου 1 cm από την άκρη του καθετήρα σε γυναίκα μετά από καισαρική τομή και στην οποία ο καθετήρας τελικά αφαιρέθηκε μετά από σταθερό τράβηγμα κατά την τοποθέτηση της γυναίκας στην ίδια θέση με τη θέση που είχε όταν τοποθετήθηκε ο καθετήρας.

Οι περισσότεροι συγγραφείς συμφωνούν ότι η προώθηση του καθετήρα λιγότερο από τα 3-4 cm από την άκρη της βελόνας πιθανώς να αποτρέπει την ελεύθερη περιστροφή του κατά 180°, η οποία έχει σαν αποτέλεσμα την αυξημένη πιθανότητα δημιουργίας κόμπου.[21] Παρόλα αυτά έχει αναφερθεί η δημιουργία κόμπου σε καθετήρα που τοποθετήθηκε σε βάθος λιγότερο από τα 3 cm. Έτσι, πέρα από το βάθος προώθησης του καθετήρα, πρέπει να υπάρχουν και άλλοι παράγοντες που να προδιαθέτουν στη δημιουργία κόμπου.[9, 16]

Στην περίπτωση δυσκολίας στην αφαίρεση του καθετήρα, προτείνεται η τοποθέτηση της ασθενούς στην ίδια θέση που είχε κατά την τοποθέτηση του καθετήρα και η εφαρμογή ήπιας αλλά σταθερής δύναμης, η οποία θα διακόπτεται εάν η ασθενής αναφέρει πόνο ή παραισθησία.[22-23] Επίσης ενδείκνυται η έγχυση ακτινοσκιερής ουσίας στον καθετήρα και η ακτινολογική του απεικόνιση, σε μια προσπάθεια αποκλεισμού τυχόν κόμπου, αλλά και ανίχνευσης του σημείου εγκλωβισμού του καθετήρα. Εάν η έγχυση είναι αδύνατη, μπορεί να χρειαστεί να υποβληθεί ο ασθενής σε αξονική τομογραφία.

Η αφαίρεση του καθετήρα με χειρουργική επέμβαση θα πρέπει να είναι η έσχατη λύση και αφού έχουν δοκιμασθεί πρώτα άλλα μέτρα, όπως τοποθέτηση του ασθενούς σε διάφορες θέσεις (πλάγια, καθιστή, πρηνή ή γονατιστή) και εφαρμογή σταθερής ήπιας έλξης, ταχεία χορήγηση φυσιολογικού ορού μέσω του καθετήρα για την αύξηση της σπαργής και λίπανσής του ή επανάληψη της έλξης μετά από μία εβδομάδα δίνοντας την ευκαιρία στους μυς και τους περιβάλλοντες ιστούς να χαλαρώσουν. Αν δεν αποδώσει κανένα από αυτά τα μέτρα, μπορεί να επιχειρηθεί η προσπάθεια αφαίρεσής του κάτω από γενική αναισθησία και μυοχάλαση.[24-29]

Η χειρουργική αφαίρεση επιβάλλεται κυρίως όταν ο ασθενής είναι συμπτωματικός σε όλη τη διάρκεια των προσπαθειών αφαίρεσης του καθετήρα. Επίσης επιβάλλεται αν όλα τα προηγούμενα μέτρα έχουν αποτύχει και ο ασθενής εμφανίζει νευρολογική σημειολογία ή, σε περίπτωση διατομής του καθετήρα, αν μείνει κομμάτι του καθετήρα προεξέχον του δέρματος.[14, 23, 30]

Σε κάθε περίπτωση επιτυχούς αφαίρεσης θα πρέπει να ελέγχεται η άκρη του καθετήρα και να γίνεται η πλήρης ενημέρωση του ασθενούς στην περίπτωση που δεν αφαιρεθεί ολόκληρος. Κατά την ενημέρωση η υπόδειξη θα είναι ο ασθενής να μην υποβληθεί σε χειρουργική επέμβαση από τη στιγμή που είναι ελεύθερος συμπτωμάτων δεδομένου ότι οι επιπλοκές από ένα κομμάτι του καθετήρα που παραμένει είναι πολύ σπάνιες, λόγω της αδρανούς φύσης του υλικού του επισκληρίδιου καθετήρα. Παρόλα αυτά αναφέρεται στη βιβλιογραφία η περίπτωση ασθενούς, ο οποίος ανέπτυξε οσφυική νωτιαία στένωση ένα χρόνο μετά από παραμονή της άκρης του επισκληρίδιου καθετήρα μέσα στον επισκληρίδιο χώρο.[31]

Συμπερασματικά, στη δική μας περίπτωση δυσκολίας αφαίρεσης του καθετήρα εφαρμόζοντας σταθερή έλξη με την ασθενή στην ίδια θέση τοποθέτησης του επισκληρίδιου καθετήρα, πετύχαμε την ακέραια αφαίρεσή του, όπου αναδείχθηκε διπλός κόμπος. Όπου είναι δυνατό θα πρέπει να γίνεται η τοποθέτηση του καθετήρα σε βάθος μικρότερο των 4 cm από την άκρη της βελόνης. Η ενημέρωση του ασθενούς στην περίπτωση αδυναμίας αφαίρεσης του καθετήρα είναι πολύ σημαντική για όλα τα στάδια που θα ακολουθήσουν κατά την προσπάθεια αφαίρεσής του, καθώς απαιτείται η πλήρης συνεργασία και συναίνεσή του με στόχο την αποφυγή της χειρουργικής αφαίρεσης, που αποτελεί την έσχατη λύση.

Summary

H. ARNAOUTOGLOU, P. TZIMAS, H. SINTOU, M. CABILI, F. BADALOUKAS, G. PAPADOPOULOS. **Entrapment of a double knotted epidural catheter. A rare complication.** *Acta Anaesthesiol Hell 2006; 39: 91-94.*

A lumbar epidural catheter inserted in a 28-year-old-woman sheduled for caesarean section proved difficult to be removed. The rare complication, double knot close to the distal end of the catheter and its management are discussed.

Βιβλιογραφία

1. Rosenberg PH. Complications of catheter techniques. In: Complications of regional anesthesia. Edited by Finucane BT. New York, Churchill Livingstone Inc, 1999, pp. 220-34.
2. Cousins MJ, Veering BT. Epidural neural blockade. In: Neural blockade in clinical anesthesia and management of pain, 3nd edition. Edited by Cousins MI, Bridenbaugh PO. Philadelphia, Lippincott - Raven Publishers, 1998, pp. 243-320.
3. McGregor P. A reply - knotting. Anesthesiology 1990; 73:1923.
4. Browne RA, Politi VL. Knotting of an epidural catheter: a case report. Can J Anaesth 1979; 26:142-4.
5. Chun L, Karp M. Unusual complications from placement of catheters in caudal canal in obstetrical anesthesia. Anesthesiology 1996; 27:96-7.
6. Renehan EM, Peterson RA, Penning JP, Rosaeg OP, Chow D. Visualization of a looped and knotted epidural catheter with a guidewire. Can J Anaesth 2000; 47:329-33.
7. Gozal D, Gozal Y, Beilin B. Removal of knotted epidural catheters. Case reports. Reg Anesth 1996; 21:71-3.
8. Stuart AL, McDavid AJ. Knotted epidural catheters. Reg Anesth 1996; 21:606.
9. Fibugh E, McNitt JD, Cussen T. Knotting of the Theracath™ after an uneventful epidural insertion for Cesarean delivery (Letter). Anesthesiology 1990; 73:1293.
10. Saberski LR, Schwatz JI, Greenhouse BB, Kennedy TM, Ullman DA. A unique complication of a lumbar epidural catheter. Anesthesiology 1988; 69:634-5.
11. Blass NH, Roberts RB, Wiley JK. The case of the errant epidural catheter. Anesthesiology 1981; 54:419-21.
12. Nicholson MJ, Hehre FW, Muechler HC. Complication associated with use of extradural catheter in obstetric anesthesia. Anesth Analg 1965; 44:245-7.
13. Hsin ST, Chang FC, Tsou MY, Liao WW, Lee TY, Lui PW, Luk HN. Inadvertent knotting of a thoracic epidural catheter. Acta Anaesthesiol Scand 2001; 45:255-7.
14. Bromage PR. Epidural analgesia. Philadelphia, WB

Saunders, 1978, pp. 664-6.
15. Folk JW, Joye TP, Due TA, Baily MK. Epidural catheters: The long and winding road. South Med J 2000; 93:732-3.
16. Karraz MA. (Letter) Knotting of an epidural catheter like a tie. Anesth Analg 2002; 95:257.
17. Macfarlane J, Paech MJ. Another knotted epidural catheter. Anesth Intensive Care 2002; 30:240-3.
18. Striebel HW, DopJans D. Knotting of a peridural catheter. Reg Anesth 1991; 14:104-5.
19. Riegler R, Pernetzky A. Unmovable epidural catheter due to a sling and a knot: a rare complication of epidural anesthesia in obstetrics. Reg Anesth 1983; 6:19-21.
20. Bigat Z, Borztug N, Onder G, Ertok E. A rare complication of epidural catheter. Acta Anaesthesiol Scand 2005; 49:589-90.
21. Leykin Y, Lucca M. Complications related to epidural catheter in caesarean delivery. Minerva Anestesiol 2001; 67(9S1):175-80.
22. Morris GN, Warren BB, Hanson EW, Mazzeo FJ, DiBenedetto DJ. Influence of patient position on withdrawal forces during removal of lumbar extradural catheters. Anesthesiology 1997; 86:778-84.
23. Jongleux EF, Miller R, Freeman A. An entrapped epidural catheter in a postpartum patient. Reg Anesth Plain Med 1998; 23:615-7.
24. Balance JHW. Difficulty in the removal of an epidural catheter. Anaesthesia 1981; 36:71-2.
25. Sia-Kho E, Kudlak T. How to dislodge a severely trapped epidural catheter. Anesth Analg 1992; 74:929.
26. Blackshear R, Gravenstein N, Rodson E. Tension applied to lumbar epidural catheters during removal is much greater with patient sitting versus lying. Anesthesiology 1991; 75:A833.
27. Gadalla F. Removal of a tenacious epidural catheter. Anesth Analg 1992; 75:1071-2.
28. Pasquariello C, Betz R. A case for the removal of the retained intrathecal catheter. Anesth Analg 1991; 72:562.
29. Gravenstein N, Blackshear R, Wissler R. An approach to spinal or epidural catheters that are difficult to remove. Anesthesiology 1991; 75:544.
30. Sidhu MS, Asrani RV, Bassell GM. An unusual complication of extradural catheterization in obstetric anaesthesia. Br J Anaesth 1983; 55:473.
31. Staats PS, Stinson MS, Lee RR. Lumbar stenosis complicating retained extradural catheter tip. Anesthesiology 1995; 83:1115-8.

Ελληνική Αναισθησιολογία 2006; 39: 95-98

Αδυναμία απόσυρσης επισκληριδίου καθετήρα λόγω περιβρογχισμού από συνδετικό ιστό

Δ. Βαλσαμίδης, Ο. Πετροπούλου, Α. Τζανετή, Α. Διακάκη

Περίληψη

Επισκληρίδιος καθετήρας που τοποθετήθηκε στην οσφυϊκή μοίρα από τον οποίο χορηγήθηκε επιτυχής μαιευτική αναλγησία σε φυσιολογικό τοκετό εμφάνισε δυσκολία στην απόσυρσή του. Μετά την έγχυση 4 ml στείρου διαλύματος NaCl 0,9% και την εφαρμογή σταθερής και ισχυρής έλξης επιτεύχθηκε η απομάκρυνση του καθετήρα και διαπιστώθηκε ότι είχε περιβρογχισθεί από συνδετικό ιστό 4,5 mm από το άκρο του. Περιγράφονται προτάσεις αποφυγής παρόμοιων επιπλοκών και τεχνικές απόσυρσης εγκλωβισμένων επισκληριδίων καθετήρων.

Λέξεις κλειδιά: Αναισθητικές και άλλες τεχνικές : Περιοχική αναισθησία, Επισκληρίδιος καθετήρας. Επιπλοκές: Εγκλωβισμός καθετήρα. Αναλγησία: Μαιευτική αναλγησία

Παγίδευση επισκληρίδιου καθετήρα που έχει τοποθετηθεί στην οσφυϊκή, θωρακική ή ιερή μοίρα της σπονδυλικής στήλης είναι μια σπανιότατη επιπλοκή και περιγράφεται σποραδικά στη βιβλιογραφία από την πρώτη εφαρμογή της μεθόδου[1] μέχρι και σήμερα[2]. Ορισμένες φορές η άσκηση έλξης στον καθετήρα καταλήγει μέχρι και στη διατομή του.[3] Περιγράφουμε σπάνια περίπτωση εγκλωβισμού επισκληρίδιου καθετήρα που είχε τοποθετηθεί σε έγκυο γυναίκα για τη χορήγηση αναλγησίας σε φυσιολογικό τοκετό. Ο καθετήρας είχε περιβρογχιστεί από συνδετικό ιστό. Η αφαίρεσή του καθετήρα διευκολύνθηκε από χορήγηση φυσιολογικού ορού δια μέσου αυτού.

Παρουσίαση περιστατικού

Έγκυος 30 ετών (1η εγκυμοσύνη, 1ος τοκετός, ηλικία κύησης 39 εβδομάδες + 6 ημέρες), υγιής, ύψος 158 cm, βάρος προ εγκυμοσύνης 56 kg και την ημέρα εισόδου στην αίθουσα τοκετών 66 kg, προσήλθε στο νοσοκομείο μας με έναρξη τοκετού στις 13:00. Στο ιστορικό της δεν ανέφερε λήψη φαρμακευτικών ουσιών, οσφυαλγία ή κάκωση της σπονδυλικής στήλης. Οι αιματολογικές, οι βιοχημικές και οι εξετάσεις ελέγχου πηκτικότητας ήταν φυσιολογικές.

Μετά από τρεις ώρες και 40 λεπτά, και όταν υπήρχε διαστολή τραχήλου 4 cm, κλήθηκε αναισθησιολόγος προκειμένου να τοποθετηθεί επισκληρίδιος καθετήρας και να χορηγηθεί αναλγησία. Με την έγκυο σε αριστερή πλάγια θέση, εντοπίσθηκε με την πρώτη προσπάθεια ο επισκληρίδιος χώρος με βελόνη Tuohy 18 G στο διάστημα Ο3 - Ο4 με την τεχνική της απώλειας της αντίστασης με αέρα και μέση προσπέλαση στα 6 cm από το δέρμα. Ακολούθως προωθήθηκε χωρίς δυσκολία στον επισκληρίδιο χώρο καθετήρας 18 G (με 3 πλευρικές οπές) σε βάθος 5 cm. Το υλικό που χρησιμοποιήθηκε περιλαμβάνεται στη συσκευασία Portex Ltd, Epidural minipack^{CE} SYSTEM 1, USA. Μετά την απομάκρυνση της βελόνης ο καθετήρας καθηλώθηκε στην ένδειξη των 11 cm, που σημαίνει ότι παρέμειναν 5 cm επισκληριδίως. Ακολούθησε η χορήγηση δόσης δοκιμασίας 2 ml λιδοκαΐνης 2% και 3 λεπτά αργότερα 8 ml ροπιβακαΐνης 0,2% και φεντανύλης 50 mcg. Σε 20 λεπτά είχε επιτευχθεί αισθητικός αποκλεισμός στην αίσθηση θερμού-ψυχρού μέχρι το Θ10 νευροτόμιο που διατηρήθηκε μέχρι την έξοδο του νεογνού. Μέχρι το πέρας του τοκετού χορηγήθηκαν επισκληριδίως δύο

Γενικό Νοσοκομείο Αθηνών «ΑΛΕΞΑΝΔΡΑ»

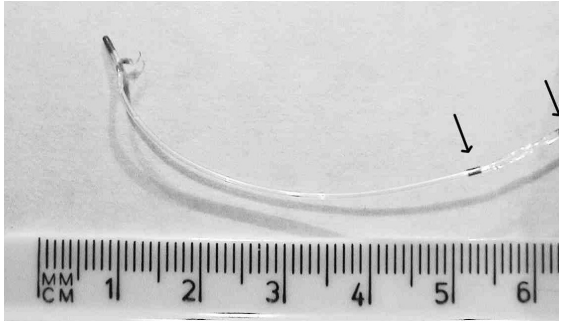

Εικόνα 1. Ο επισκληρίδιος καθετήρας μετά την αφαίρεσή του. Η πρώτη γραμμή αντιστοιχεί στα 5 cm και η δεύτερη στα 6 cm (βέλη). Είναι εμφανές ότι έχει επέλθει μια παραμόρφωση περίπου 10%.

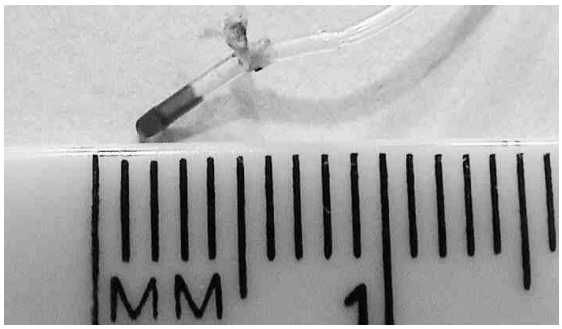

Εικόνα 2. Η άκρη του περιβρογχισμένου καθετήρα στο ύψος της πρώτης πλευρικής οπής. Διακρίνονται επίσης οι δύο επόμενες πλευρικές οπές.



Εικόνα 3. Ο ιστός που περιβρόγχισε τον καθετήρα μετά την αφαίρεσή του. Στη θέση του καθετήρα έχει τοποθετηθεί καρφίτσα, για να σημειωθεί η οπή.

ακόμα αναλγητικές δόσεις, που κάθε μια περιείχε 6 ml ροπιβακαΐνης 0,2% με 15 mcg φεντανύλης. Η επίτοκος έμεινε ικανοποιημένη από την αναλγησία σε όλο το διάστημα του τοκετού και η μέγιστη επίδραση στην κινητικότητα ήταν η δυσκολία στην ανύψωση τεντωμένων των κάτω άκρων. Τρεις ώρες μετά την τοποθέτηση του επισκληρίδιου καθετήρα η διαστολή του τραχήλου ήταν τελεία και 40 λεπτά αργότερα ολοκληρώθηκε ο τοκετός. Το νεογνό ήταν θήλυ, βάρους 3515 gr και με βαθμονόμηση APGAR στο 1ο, 5ο και 10ο min 9, 10 και 10 αντίστοιχα.

Μία ώρα μετά τον τοκετό, και ενώ υπήρχε πλήρης επαναφορά της αισθητικότητας και της κινητικότητας, έγινε η πρώτη προσπάθεια απομάκρυνσης του επισκληρίδιου καθετήρα από την υπεύθυνη μαία. Διαπιστώθηκε ότι ο καθετήρας δεν ήταν εφικτό να απομακρυνθεί πλήρως και γιαυτό κλήθηκε ο υπεύθυνος αναισθησιολόγος. Ο καθετήρας ήταν καθηλωμένος με την ένδειξη των 8 cm στο δέρμα. Η επίτοκος τοποθετήθηκε σε διάφορες θέσεις (καθιστή, δεξιά και αριστερή πλάγια, όρθια, σε έκταση ή κάμψη της οσφυϊκής μοίρας της σπονδυλικής στήλης) και στον καθετήρα εφαρμόσθηκε ήπια περιστροφική έλξη χωρίς να επιτευχθεί η απομάκρυνσή του και χωρίς να εμφανιστεί νευρολογική συμπτωματολογία. Ακολούθησε ενημέρωση της λεχωίδας για τη φύση του προβλήματος, τους προβλεπόμενους χειρισμούς, τους κινδύνους σε περίπτωση διατομής του καθετήρα ή νευρικής βλάβης από τους χειρισμούς και για την πιθανότητα να απαιτηθεί νευροχειρουργική παρέμβαση. Έγινε έλεγχος βατότητας του καθετήρα με φυσιολογικό ορό (NaCl 0,9%) και διαπιστώθηκε ότι αφενός υπήρχε ελεύθερη ροή των 4 ml που χορηγήθηκαν και αφετέρου έξοδος του ορού από την οπή εισόδου στο δέρμα. Στην προσπάθεια έλξης του καθετήρα που έγινε αμέσως μετά τη διαπίστωση αυτή και αφού προηγήθηκε ελαφρά παραμόρφωσή του (εικόνα 1), ο καθετήρας με μικρή «αναπήδηση» απομακρύνθηκε ακέραιος. Κατά την εξέτασή του παρατηρήθηκε ότι στο ύψος της πρώτης πλευρικής οπής και σε απόσταση 4,5 mm από το άκρο του (εικόνα 2) είχε περικλειστεί από ιστό.

Ο ιστός αφαιρέθηκε και στάλθηκε στο παθολογοανατομικό εργαστήριο προς εξέταση. Η διάγνωση ήταν «στοιχεία συνδετικού και λιπώδους ιστού» χωρίς να μπορεί να προσδιοριστεί η ακριβής προέλευσή του, δηλαδή αν ήταν τμήμα σύμφυσης ή κάποιου συνδέσμου (πχ του ωχρού).

Συζήτηση

Η αφαίρεση του επισκληρίδιου καθετήρα είναι εύκολη και ελάχιστες φορές χρειάζεται λίγο μεγαλύτερη έλξη ή ελαφρά κάμψη της σπονδυλική στήλης. Υπάρχουν όμως περιπτώσεις που ο καθετήρας παρά την έντονη έλξη δεν απομακρύνεται. Έχουν περιγρα-

φεί διεθνώς διάφορες αιτίες όπως δημιουργία κόμβου, [4,5,6,7,8,9] περιβρογχισμός νευρικής ρίζας, [10,11] παγίδευση σε ανατομικά στοιχεία της σπονδυλικής στήλης (άνω και κάτω σπονδυλικές αποφύσεις,[12,13] περιόστεο[14] ή ωχρό σύνδεσμο[15]).

Η προώθηση του καθετήρα σε μεγάλο βάθος μπορεί να προκαλέσει βοστρύχωση ή περιτύλιξη με αποτέλεσμα τον εγκλωβισμό του και τη δυσκολία ή και αδυναμία απόσυρσής του και πρέπει να αποφεύγεται. Υπάρχει ομοφωνία ότι με την προώθηση του επισκληρίδιου καθετήρα πέραν των 5 cm αυξάνονται οι πιθανότητες παραισθησιών, ατελούς αισθητικού αποκλεισμού και ενδαγγειακής μετανάστευσης.[16] Δεν υπάρχει όμως ομοφωνία ως προς το επιτρεπτό μήκος που πρέπει να προωθηθεί επισκληριδίως ένας καθετήρας. Υπάρχουν συγγραφείς που προτείνουν 3 cm,[17] 3-4 cm,[1,7,18] 5 cm[2,4,16] ή και 6,5 cm.[19] Επιπλέον δεν αποτελεί ασυνήθη τεχνική η προώθηση αρχικά του καθετήρα στα 7-9 cm και μετά την αφαίρεση της βελόνης η καθήλωσή του σε μικρότερο βάθος.[4] Ειδικά στη χορήγηση μαιευτικής αναλγησίας προτείνεται ο καθετήρας να τοποθετείται σε βάθος 6 cm.[19,20] Στο περιστατικό που παρουσιάζεται η προώθηση του καθετήρα ήταν 5 cm.

Συνήθως η προώθηση του επισκληρίδιου καθετήρα περιγράφεται εύκολη και χωρίς προβλήματα, ακόμα και στην περίπτωση που αυτός έχει διαπεράσει 3 φορές τον ωχρό σύνδεσμο.[15] Η δυσκολία εμφανίζεται συνήθως στην πρώτη προσπάθεια απόσυρσης. [3,7] Μια εξήγηση μπορεί να είναι ότι η δυσκολία στην αρχική τοποθέτηση εμποδίζει την περαιτέρω προώθηση. Ειδικά στη μαιευτική η δράση της προγεστερόνης καθιστά τους ιστούς, ιδίως τον συνδετικό, πιο μαλακούς και επομένως μπορεί να εξηγηθεί γιατί στην περίπτωση που παρουσιάζουμε δεν συναντήθηκε δυσκολία στην τοποθέτηση του επισκληρίδιου καθετήρα, παρότι τελικά αυτός εγκλωβίστηκε σε ίνες συνδετικού ιστού.

Όταν διαπιστωθεί ότι ο καθετήρας δεν μετακινείται, σύμφωνα με τους Morris και συν.[21] θεωρείται ότι η καλύτερη θέση που διευκολύνει την απομάκρυνσή του είναι η ίδια στάση με την οποία έγινε η τοποθέτησή του. Η μελέτη αυτή δεν έγινε σε καθετήρες που εμφάνισαν πρόβλημα απόσυρσης. Επομένως δεν είναι βέβαιο ότι τα συμπεράσματά της ισχύουν και για εγκλωβισμένους καθετήρες. Στις περιπτώσεις που αποδεδειγμένα υπήρξε πρόβλημα έχουν δοκιμαστεί στους ασθενείς όλες οι θέσεις (καθιστή, όρθια, πλάγια) και οι στάσεις (κάμψη, έκταση,[22] στρέβλωση), καθώς επίσης και η υπέρκαμψη με εξωτερική βοήθεια.[1] Η απομάκρυνση του καθετήρα τις περισσότερες φορές μετά από αυτούς τους χειρισμούς είναι εφικτή. [2,3]

Εφόσον δεν εμφανίζεται νευρολογική συμπτωματολογία (πόνος ή παραισθησία) μπορεί να εφαρμοστεί τόσο ισχυρή έλξη, όση αντέχει ένας ίδιος καθετήρας που έλκεται παράλληλα.[4] Σε αυτήν την περίπτωση είναι προφανές ότι υπάρχει μεγαλύτερος κίνδυνος αποκοπής, ιδίως αν υπάρχει φθορά του καθετήρα από ανατομικά στοιχεία.[23]

Η απεικονιστική ακτινολογία έχει καθοδηγήσει τους χειρισμούς αφαίρεσης ακτινοσκιερών καθετήρων,[4,7] με έγχυση ακτινοσκιερής ουσίας, με αξονική [3] ή μαγνητική τομογραφία.

Η χορήγηση υγρών από τον εγκλωβισμένο επισκληρίδιο καθετήρα δεν είναι πάντα εφικτή.[4] Έχει αναφερθεί και παλαιότερα ότι η τεχνική αυτή βοηθά στην αφαίρεση δύσκολα μετακινούμενου καθετήρα.[24] Στη δική μας περίπτωση βοήθησε, είτε γιατί διεύρυνε τους περιβάλλοντες ιστούς, είτε, το πιθανότερο, επειδή με τη διήθηση του συνδετικού ιστού που υπήρχε ακριβώς πάνω στην παράπλευρη οπή, επιτεύχθηκε η αποκοπή του ιστού.

Διείσδυση επισκληριδίων καθετήρων σε ιστούς αναφέρεται στη διεθνή βιβλιογραφία, με ακραία περίπτωση τη δημιουργία κόμβου που περιέλαβε στη σπείρα του και τμήμα του ωχρού συνδέσμου.[15] Στο περιστατικό που παρουσιάζεται δεν κατέστη δυνατό να διαπιστωθεί η ανατομική προέλευση του ιστού.

Σε περίπτωση που τελικά ο επισκληρίδιος καθετήρας κοπεί, αν και η παραμονή τμήματός του στον νωτιαίο σωλήνα φαίνεται ότι δεν δημιουργεί προβλήματα, εντούτοις έχουν αναφερθεί επιπλοκές για τις οποίες απαιτήθηκε νευροχειρουργική επέμβαση. [10]

Ανεξάρτητα από τη μέθοδο που θα χρησιμοποιηθεί, οι ασθενείς πρέπει να είναι πλήρως ενημερωμένοι, όχι μόνο για να είναι πιο συνεργάσιμοι αλλά και για να μειωθούν οι πιθανότητες ανεπιθύμητων ιατρονομικών εμπλοκών.

Συμπερασματικά, η δυσκολία ή η αδυναμία απόσυρσης του επισκληρίδιου καθετήρα αντιμετωπίζεται, όπως προκύπτει από τη βιβλιογραφία αλλά και την περίπτωση που παρουσιάζουμε με αλλαγές στη θέση και τη στάση, την τοποθέτηση του ασθενή στη θέση που έγινε η προσπέλαση, την έγχυση υγρών ή την προσεκτική έλξη. Εάν οι χειρισμοί αυτοί αποτύχουν, τότε ίσως βοηθήσει η ακτινολογική απεικόνιση. Η ενημέ-

ρωση και η συμμετοχή του ασθενή σε όλη τη διαδικασία και στη λήψη αποφάσεων σε σχέση με τους χειρισμούς είναι επιβεβλημένη.

ΕΥΧΑΡΙΣΤΙΕΣ: Ευχαριστούμε την αν. διευθύντρια του Παθολογοανατομικού Εργαστηρίου του Γ.Ν.Α. "Αλεξάνδρα" κ. Ειρήνη Παπασπύρου για τον εξαντλητικό και λεπτομερή έλεγχο του ιστοτεμαχίδιου που αφαιρέθηκε από τον επισκληρίδιο καθετήρα.

Summary

D. VALSAMIDIS, O. PETROPOULOU, A. TZANETIS, A. DIAKAKI. **Difficult removal of an epidural catheter due to coiled connective tissue.** *Acta Anaesthesiol Hell 2006; 39: 95-98.*

After succesful analgesia and uneventful delivery, the removal of a lubar epidural catheter placed for labour analgesia proved to be difficult. The injection of 4 ml sterile solution NaCl 0,9%, firm and steady traction allowed removal of the catheter and revealed connective tissue coiled around the catheter, 4.5 mm from its tip. Guidelines to prevent this complication and methods to overcome it are suggested.

Βιβλιογραφία

1. Ilke A. L'anesthésia péridurale continué en obstétrique. Technique spéciale et expériences personnelles. Rev Franç Gynéc 1952; 47:185.
2. Bigat Z, Borztug N, Onder G, Ertok E. A rare complication of epidural catheter. Acta Anaesthesiol Scand 2005: 49:589-90.
3. Dam-Hieu P, Rodriguez V, de Cazes Y, Quinio B. Computed tomography images of entrapped epidural catheter. Reg Anesth Pain Med 2002; 27:517-9.
4. Renehan EM, Peterson RA, Penning JP, Rosaeg O, Chow D.Visualization of a looped and knotted epidural catheter with a guidewire. Can J Anaesth 2000; 47:329-33.
5. Karraz MA. Knotting of an epidural catheter like a tie. Anesth Analg 2002; 95:257.
6. Browne RA, Politi VL. Knotting of an epidural catheter: a case report. Can Anaesth Soc J 1979; 26:142-4.
7. Gozal D, Gozal Y, Beilin B. Removal of knotted epidural catheters. Reg Anesth 1996; 21:71-3.
8. Macfarlane J, Paech MJ. Another knotted epidural catheter. Anaesth Intensive Care 2002; 30:240-3.
9. Gabopoulou Z, Mavrommati P, Chatzieleftheriou A, Vrettou V, Konstandinidou M, Velmachou K. Epidural catheter entrapment caused by a double knot after combined spinal-epidural anesthesia. Reg Anesth Pain Med 2005; 30:588-9.
10. Blanchard N, Clabeau JJ, Ossart M, Dekens J, Legars D, Tchaoussoff J. Radicular pain due to a retained fragment of epidural catheter. Anesthesiology 1997; 87:1567-9.
11. Sidhu MS, Asrani RV, Bassell GM. An unusual complication of extradural catheterization in obstetric anaesthesia. Br J Anaesth 1983; 55:473.
12. Ugboma S, Au-Truong X, Kranzler LI, Rifai SH, Joseph NJ, Salem MR. The Breaking of an Intrathecally-Placed Epidural Catheter During Extraction. Anesth Analg 2002; 95:1087-9.
13. Jongleux EF, Miller R, Freeman A. An entrapped epidural catheter in a postpartum patient. Reg Anesth Pain Med 1998; 23:615.
14. Vallejo MC, Adler LJ, Finegold H, Mandell GL, Ramanathan S. Periosteal entrapment of an epidural catheter in the intrathecal space. Anesth Analg 2001; 92:1532-4.
15. Blass NH, Roberts RB, Wiley JK. The case of the errant epidural catheter. Anesthesiology 1981; 54:419-21.
16. Beilin Y, Bernstein HH, Zucker-Pinchoff B. The optimal distance that a multiorifice epidural catheter should be threaded into the epidural space. Anesth Analg 1995; 81:301-4.
17. Bishton IM, Martin PH, Vernon JM, Liu WHD. Factors influencing epidural catheter migration. Anaesthesia 1992; 47:610-2.
18. Brown DL. Spinal, epidural and caudal anesthesia. In: Anesthesia 4th ed. Edited by Miller RD, New York, Churchill Livingstone Inc, 1994, pp. 1522-5.
19. Stuart AL, McDavid AJ. Knotted epidural catheters (Letter). Reg Anesth 1996; 21:606.
20. D'Angelo R, Berkebile BL, Gerancher JC. Prospective examination of epidural catheter insertion. Anesthesiology 1996; 84:88-93.
21. Morris GN, Warren BB, Hanson EW, Mazzeo FJ, DiBenedetto DJ. Influence of patient position on withdrawal forces during removal of lumbar extradural catheters. Br J Anaesth 1996; 77:419-20.
22. Ballance JH. Difficulty in the removal of an epidural catheter. Anaesthesia 1981; 36:71-2.
23. Kaufman RD, Reynolds RC. Occlusion of an epidural catheter secondary to osteoarthritis. Anesthesiology 1976; 44:253.
24. Gadalla F. Removal of a tenacious epidural catheter. Anesth Analg 1992; 75:1071-2.

Ελληνική Αναισθησιολογία 2006; 39: 99-104

Διαγνωστική προσέγγιση της πνευμονικής εμβολής με απεικονιστικές μεθόδους: Παρουσίαση πέντε περιστατικών

Ν. Βουγιουκλής,[1] Ν. Γερογιάννη,[2] Ε. Χαρταμπίλας,[1] Γ. Άρσος,[3] Α. Κατινιός[3]

Περίληψη

Παρουσιάζεται η διαγνωστική προσέγγιση που ακολουθήθηκε σε πέντε επιλεγμένες περιπτώσεις ασθενών που νοσηλεύθηκαν την τελευταία δεκαετία με θρομβοεμβολική νόσο. Ο σκοπός της ανάλυσης είναι να επισημανθούν οι ατέλειες κατά την εφαρμογή των απεικονιστικών μεθόδων και τα σοβαρότερα προβλήματα ερμηνείας τους. Σε τέσσερις ασθενείς η διάγνωση της πνευμονικής εμβολής στηρίχθηκε στο σπινθηρογράφημα αιμάτωσης, που ήταν παθογνωμονικό για πνευμονική εμβολή, ενώ στον πέμπτο ασθενή η διάγνωση έγινε με τη νεκροψία. Οι άλλες απεικονιστικές μέθοδοι που χρησιμοποιήθηκαν ήταν: ακτινογραφία θώρακος (5), υπερηχογράφημα φλεβών (5), φλεβογραφία με ιωδιούχο σκιαγραφικό (3), ελικοειδής αξονική τομογραφία (3) και πνευμονική αγγειογραφία (2). Η ακτινογραφία θώρακος αν και ήταν χρήσιμη δεν είχε ειδικά ευρήματα. Σε 2 από τις 3 περιπτώσεις η ελικοειδής αξονική τομογραφία δεν ήταν διαγνωστική για τις μικρές πνευμονικές αρτηρίες. Το υπερηχογράφημα φλεβών ήταν ψευδώς αρνητικό σε δύο από τις τέσσερις περιπτώσεις εν τω βάθει φλεβοθρόμβωσης οι οποίες διαγνώσθηκαν με φλεβογραφία.

Λέξεις κλειδιά: Πνεύμονες: Πνευμονική εμβολή.

Η πνευμονική εμβολή (ΠΕ) είναι συχνή αιτία θανάτου σε νοσηλευόμενους ασθενείς και μάλιστα η διάγνωσή της συχνά διαφεύγει.[1] Είναι σημαντικό να τεθεί η διάγνωση της ΠΕ διότι η έγκαιρη έναρξη της θεραπείας μειώνει τη θνητότητα και περιορίζει τη συχνότητα των υποτροπών της ΠΕ.[2, 3]

Επειδή η κλινική εικόνα της ΠΕ δεν είναι τυπική ο κλινικός γιατρός θα πρέπει να γνωρίζει τις δυνατότητες και την αξία κάθε διαγνωστικής μεθόδου ώστε να επιλέξει τις πλέον κατάλληλες και να αξιολογήσει ανάλογα τα ευρήματα. Παράλληλα πρέπει να εκτιμήσει και την καρδιοαναπνευστική λειτουργία διότι αν αυτή είναι οριακή ο έλεγχος θα πρέπει να είναι ενδελεχής ακόμη και για μικρά έμβολα ή θρομβώσεις μικρών φλεβών.[4-7]

[1] Β΄ Ακτινολογικό Εργαστήριο,
[2] Μονάδα Εντατικής Θεραπείας,
[3] Α΄ Παθολογική Κλινική,
Ιπποκράτειο Γενικό Νοσοκομείο Θεσσαλονίκης

Η τεχνολογική εξέλιξη και οι μελέτες που έχουν γίνει την τελευταία δεκαετία έχουν αλλάξει τα δεδομένα που καθόριζαν τη διαγνωστική προσέγγιση του ασθενούς. Σήμερα η πνευμονική αγγειογραφία που άλλοτε ήταν η μέθοδος αναφοράς για τη διάγνωση της ΠΕ εφαρμόζεται εξαιρετικά σπάνια.[8-10] Η ελικοειδής αξονική τομογραφία που έγινε δυνατή χάρη στους καινούριους αξονικούς τομογράφους ταχείας σάρωσης ή η πλέον εξελιγμένη τεχνική, η «αξονική τομογραφία πολλαπλών ανιχνευτών», επιτρέπουν την άμεση απεικόνιση των θρόμβων.[11-14]

Το σπινθηρογράφημα αιμάτωσης σε συνδυασμό με την ακτινογραφία θώρακος ή το σπινθηρογράφημα αερισμού μπορεί να θέσει γρήγορα και εύκολα τη διάγνωση μιας πιθανής ΠΕ, ωστόσο σαφής απάντηση λαμβάνεται σε ποσοστό μικρότερο από 50% των ασθενών. Στους ασθενείς με καρδιοαναπνευστικά νοσήματα οι οποίοι στην ακτινογραφία θώρακος έχουν παθολογικά ευρήματα, συχνά το σπινθηρογράφημα αιμάτωσης δεν

προσφέρει βοήθεια.[4]

Κατά τη διερεύνηση του ασθενούς με ΠΕ υπεισέρχεται και το ερώτημα για το αν υπάρχει θρόμβωση περιφερικών φλεβών. Επειδή συνήθως τα δύο αυτά νοσήματα έχουν την ίδια αντιμετώπιση σε πολλά νοσηλευτικά ιδρύματα, η έρευνα, όσον αφορά την ΠΕ, αρχικά κατευθύνεται στη διάγνωση της φλεβοθρόμβωσης.[15] Στη συνέχεια περιγράφεται η απεικονιστική διαγνωστική προσέγγιση 5 ασθενών με ΠΕ.

Παρουσίαση περιστατικών

Περίπτωση 1

Γυναίκα ηλικίας 44 ετών με νεόπλασμα έσω γεννητικών οργάνων και θρόμβωση στο δεξιό κάτω άκρο για την οποία ελάμβανε ηπαρίνη, κατά τη διάρκεια της ανάρρωσης εμφάνισε θωρακικό άλγος, δύσπνοια και βήχα.

Η ακτινογραφία θώρακος έδειξε στο δεξιό ημιθωράκιο πλευριτικό υγρό. Το υπερηχογράφημα φλεβών έδειξε θρόμβωση στη δεξιά επιπολής μηριαία φλέβα (Εικόνα 1) ενώ το σπινθηρογράφημα αιμάτωσης πνευμόνων σε συνδυασμό με τα ακτινολογικά ευρήματα θεωρήθηκε παθογνωμονικό για ΠΕ.

Επειδή η ΠΕ εκδηλώθηκε παρά τη χορήγηση αντι-

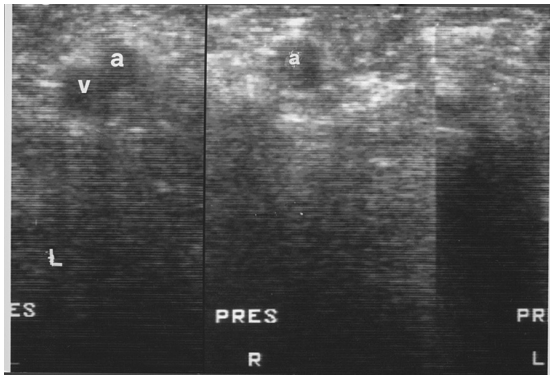

Εικόνα 1. Συγκριτικό εγκάρσιο υπερηχογράφημα επί των κοινών μηριαίων αρτηριών (a) και φλεβών (v) μετά από πίεση (L: αριστερά, R: δεξιά). Η θρομβωμένη φλέβα (v) αριστερά παραμένει ορατή παρά την πίεση ενώ η μη θρομβωμένη δεξιά «εξαφανίζεται» επειδή συμπίπτουν τα τοιχώματά της.

πηκτικής αγωγής τέθηκε η ένδειξη και τοποθετήθηκε με επιτυχία φίλτρο στην κάτω κοίλη φλέβα. Αργότερα η ασθενής υποβλήθηκε σε χειρουργική επέμβαση κατά την οποία αφαιρέθηκε τεράτωμα της ωοθήκης. Η ασθενής δεν εμφάνισε κλινικά σημεία νέας εμβολής. Σε επανέλεγχο μετά από 10 έτη η ασθενής εμφανίζει μεταθρομβωτικό σύνδρομο κάτω άκρων.

Περίπτωση 2

Άνδρας ηλικίας 42 ετών ο οποίος νοσηλευόταν κατ' οίκον για κάταγμα του μηριαίου οστού, προσήλθε μετά από εμφάνιση θωρακικού άλγους και δύσπνοιας στο νοσοκομείο, όπου τέθηκε η υποψία ΠΕ.

Η ακτινογραφία θώρακος είχε αμβληχρά ευρήματα (υπήρχε ζωνοειδής ατελεκτασία και δινόταν η εντύπωση περιφερικής αγγειακής ερήμωσης). Ακολούθησε υπερηχογράφημα φλεβών κάτω άκρων, ελικοειδής αξονική τομογραφία πνευμόνων μετά από ταχεία έγχυση σκιαγραφικού (Εικόνα 2) καθώς και ενδοφλέβια περιφερική αγγειογραφία με έγχυση σκιαγραφικού στην κεφαλική φλέβα. Ο απλός υπερηχογραφικός έλεγχος δεν έδειξε θρόμβωση, η φλεβογραφία όμως έδειξε ένα μικρό υπόλειμμα του θρόμβου στην επιπολής μηριαία φλέβα. Το σπινθηρογράφημα αιμάτωσης που πραγματοποιήθηκε την επόμενη μέρα ήταν παθογνωμονικό για ΠΕ.

Ο ασθενής τέθηκε σε αντιπηκτική αγωγή και ανάρρωσε χωρίς προβλήματα.

Περίπτωση 3

Άνδρας ηλικίας 37 ετών εμφάνισε εμπύρετο επεισόδιο. Η ακτινογραφία θώρακος έδειξε πλευριτική συλλογή και πύκνωση σε βασικά τμήματα ενώ τα ευρήματα του σπινθηρογραφήματος αιμάτωσης δεν ήταν παθογνωμονικά για ΠΕ. Ο ασθενής ετέθη υπό αντιβίωση, με αποτέλεσμα να υποχωρήσουν τα ακτινολογικά ευρήματα. Όταν όμως μετά από 15 ημέρες υποτροπίασε το εμπύρετο και επαναλήφθηκε το σπινθηρο-

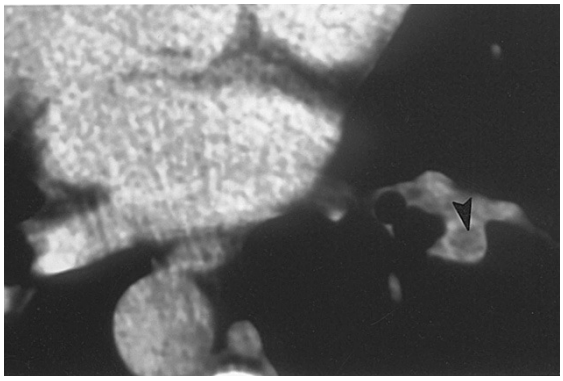

Εικόνα 2. Ελικοειδής αξονική τομογραφία στο ύψος του αριστερού κόλπου απεικονίζει θρόμβους - έμβολα στη δεξιά κι αριστερή πνευμονική αρτηρία (βέλος).

Εικόνα 3. Φλεβογραφία κάτω άκρου όπου διακρίνεται ο θρόμβος ως έλλειμμα πλήρωσης του αυλού σε κνημιαία (Κ) φλέβα.

γράφημα αιμάτωσης, διαπιστώθηκε έλλειμμα αιμάτωσης στην αριστερά κορυφή, εύρημα που ήταν παθογνωμονικό για ΠΕ.

Κλινικά ο ασθενής δεν είχε εικόνα θρόμβωσης αλλά από το ιστορικό προέκυψε ότι πρόσφατα, μετά από πολύωρη οδήγηση (ήταν οδηγός ταξί), είχε εμφανίσει άλγος στη γαστροκνημία. Ο υπερηχογραφικός έλεγχος με έγχρωμη απεικόνιση (triplex) δεν έδειξε θρόμβωση. Ακολούθησε φλεβογραφία στο σκέλος που είχε ευαισθησία η οποία αποκάλυψε θρόμβωση σε κνημιαία φλέβα (Εικόνα 3).

Ο έλεγχος για θρομβοφιλία ήταν αρνητικός. Ο ασθενής τέθηκε σε αντιπηκτική αγωγή κατ' αρχήν με ηπαρίνη και στη συνέχεια επί ένα εξάμηνο, με δικουμαρόλη και ανάρρωσε χωρίς να εμφανίσει νέα υποτροπή.

Περίπτωση 4

Ασθενής ηλικίας 63 ετών μετά από ανοικτή προστατεκτομή εμφάνισε αρχικά οίδημα αριστερού κάτω άκρου και πυρετική κίνηση που αποδόθηκε σε θρομβοφλεβίτιδα της μηριαίας φλέβας. Ο ασθενής αντιμετωπίσθηκε με αντιπηκτική αγωγή αλλά μετά από πέντε μέρες εμφάνισε θωρακικό άλγος και δύσπνοια.

Έγινε σπινθηρογράφημα αιμάτωσης το οποίο ανέδειξε πολλαπλά ελλείμματα αιμάτωσης των πνευμόνων εκ των οποίων το μεγαλύτερο εντοπιζόταν στο δεξιό κάτω λοβό. Ακολούθησε συνεκτίμηση με την ακτινογραφία θώρακος, η οποία δεν έδειξε εμφανή παρεγχυματική βλάβη, αλλά μικρή πλευριτική συλλογή δεξιά. Τα ευρήματα αυτά σε συνδυασμό με τα ευρήματα από το σπινθηρογράφημα, το ιστορικό και την κλινική εικόνα θεωρήθηκαν ενδεικτικά για ΠΕ. Μετά από 11 ημέρες επειδή συνεχιζόταν η πυρετική κίνηση και για επιβεβαίωση της ΠΕ έγινε ελικοειδής αξονική τομογραφία. Αναδείχθηκαν μικρές αλλοιώσεις στο τοίχωμα των αρτηριών αλλά δεν ήταν δυνατό να εκτιμηθεί αν αυτές ήταν υπολείμματα θρόμβων ή αντιπροσώπευαν λεμφαδενικό ιστό. Παρόλο που η εξέταση έγινε με λεπτές τομές (πάχος τομής 5mm) δεν υπήρχε η τεχνική δυνατότητα να γίνει ανασύνθεση εικόνων ώστε να δοθεί απάντηση στο παραπάνω ερώτημα. Μετά την εξέταση των πνευμόνων συνεχίσθηκε η σάρωση της κοιλιακής χώρας η οποία έδειξε ότι η θρόμβωση δεν επεκτεινόταν σε κεντρικότερες φλέβες.

Περίπτωση 5

Έγκυος γυναίκα 25 ετών, τελειόμηνος, υπέρβαρη, με ιστορικό θρομβοφιλίας και ΠΕ προ δύο ετών, με ενεργό θρομβοφλεβίτιδα κάτω άκρου για την οποία είχε τεθεί σε αντιπηκτική αγωγή με ηπαρίνη χαμηλού μοριακού βάρους, υποβλήθηκε σε καισαρική τομή. Μετά από την επέμβαση εμφάνισε οξεία αναπνευστική ανεπάρκεια με αιμοδυναμική αστάθεια. Εισήχθη στη ΜΕΘ όπου τέθηκε σε μηχανική υποστήριξη της αναπνοής και σε θεραπεία με υποδόρια χορήγηση νατριούχου ενοξαπαρίνης 0,2 ml x 1. Τοποθετήθηκε καθετήρας στην πνευμονική αρτηρία (Swan Ganz) ο οποίος έδειξε υψηλή πίεση ενσφήνωσης και πνευμονική υπέρταση αλλά φυσιολογική καρδιακή παροχή και καρδιακό δείκτη.

Τα ευρήματα της ακτινογραφίας ήταν ενδεικτικά ύπαρξης μικρής πλευριτικής συλλογής άμφω. Το απλό διαθωρακικό υπερηχογράφημα καρδιάς δεν έδειξε παρουσία θρόμβου αλλά λόγω της παχυσαρκίας της ασθενούς η εξέταση θεωρήθηκε περιορισμένης διαγνωστικής αξίας. Ακολούθησε διοισοφάγειος υπερηχοκαρδιογραφικός έλεγχος ο οποίος έδειξε πιθανούς

Πίνακας 1. Αποτέλεσμα των απεικονιστικών μεθόδων. ΜΕ: μη ειδικό, Π: παθογνωμονικό, (-): ψευδώς αρνητικό, (Μ): μη διαγνωστική εξέταση.

Περιστατικά	Α/α θώρακος	Σπινθηρογράφημα αερισμού	Υπερηχογράφημα	Ελικοειδής αξονική τομογραφί	Φλεβογραφία	Πνευμονική αγγειογραφία	Φίλτρα κάτω κοίλης
1.	+	Π	+		+		+
2.	+	Π	(-)	+	+		
3.	+	Π	(-)		+		
4.	+	ΜΕ	+	(Μ)			
5.	+		(Μ)	(Μ)		(Μ)	+

θρόμβους στη δεξιά κοιλία με διάταση δεξιού κόλπου και δεξιάς κοιλίας. Η κατάσταση της ασθενούς συνέχιζε να είναι βαρύτατη υπό συνεχή μηχανικό αερισμό των πνευμόνων και αιμοδυναμική υποστήριξη. Κατά τη διενέργεια της ελικοειδούς αξονικής τομογραφίας δεν αξιοποιήθηκε η δυνατότητα της ελεγχόμενης άπνοιας με αποτέλεσμα να αποκλεισθεί η ΠΕ μόνο στις κύριες πνευμονικές αρτηρίες. Ως εκ τούτου η εξέταση χαρακτηρίζεται ως μη διαγνωστική.

Επειδή δεν ήταν εφικτό να γίνει σπινθηρογράφημα αιμάτωσης ακολούθησε πνευμονική αγγειογραφία κατά την οποία για τεχνικούς λόγους δεν επιτεύχθηκε ικανοποιητική απεικόνιση περιφερικότερα των κυρίων πνευμονικών αρτηριών. Εντούτοις επειδή η ΠΕ ακόμη και με μικρού μεγέθους έμβολο θα ήταν θανατηφόρος τοποθετήθηκε φίλτρο κάτω κοίλης φλέβας. Η ένδειξη για φίλτρο τέθηκε λόγω αντένδειξης χορήγησης ηπαρίνης εξαιτίας της διάχυτης αιμορραγικής διάθεσης. Η ασθενής κατέληξε μετά από εννιά ημέρες νοσηλείας. Στη νεκροψία διαπιστώθηκε η παρουσία μικρού σχετικά πνευμονικού εμβόλου.

Συζήτηση

Η διάγνωση της ΠΕ συχνά δεν επιβεβαιώνεται γιατί τόσο η κλινική εικόνα, όσο και τα εργαστηριακά ευρήματα, όπως η τιμή των διμερών ινώδους στο πλάσμα (D-dimmer), δεν είναι παθογνωμονικά.[9-10] Όπως προκύπτει από την παρουσίαση των πέντε περιστατικών, η διαγνωστική προσέγγιση των ασθενών με υποψία ΠΕ διαφέρει ανάλογα με την κλινική εικόνα του ασθενούς, τα διαθέσιμα διαγνωστικά μέσα και την πρακτική που ακολουθεί ο θεράπων ιατρός.

Η ακτινογραφία θώρακος ήταν η απεικονιστική μέθοδος που χρησιμοποιήθηκε σε όλα τα περιστατικά μας (Πίνακας 1). Αν και στις πέντε περιπτώσεις η ακτινογραφία θώρακος είχε παθολογικά ευρήματα, εντούτοις αυτά δεν ήταν παθογνωμονικά. Το γεγονός αυτό δεν έρχεται σε αντίθεση με τα συμπεράσματα της πολυκεντρικής μελέτης πνευμονικής εμβολής γνωστής ως PIOPED[4] σύμφωνα με τα οποία η ακτινογραφία θώρακος ήταν παθολογική στο 84% των ασθενών με ΠΕ που δεν είχαν προηγουμένως καρδιακό ή πνευμονικό νόσημα. Το συνηθέστερο εύρημα ήταν η πλευριτική συλλογή. Εντούτοις η συμβολή της ακτινογραφίας θώρακος στη διάγνωση της ΠΕ ήταν αναμφιβήτητη για δύο λόγους, πρώτον διότι περιόρισε το φάσμα των πιθανών διαγνώσεων και δεύτερον διότι βοήθησε να εκτιμηθούν τα ευρήματα του σπινθηρογραφήματος αιμάτωσης.

Παράλληλα με την έρευνα για ΠΕ, σε όλες τις περιπτώσεις αναζητείται, αν δεν είναι ήδη γνωστή, η παρουσία φλεβικής θρόμβωσης καθώς και η έκταση αυτής.[11] Η απλή υπερηχογραφία έχει καθιερωθεί ως μέθοδος εκλογής για τον έλεγχο της θρόμβωσης των μεγάλων φλεβών των κάτω άκρων κι έχει εκτοπίσει τη φλεβογραφία επειδή είναι μια ανώδυνη, μη επεμβατική και φθηνή διαγνωστική μέθοδος. Η πρόσφατα θρομβωμένη φλέβα, εξ αιτίας του θρόμβου έχει διευρυμένο αυλό, αύξηση των ηχοανακλάσεων και τα τοιχώματά της δεν συμπίπτουν μετά από εφαρμογή πίεσης με την ηχοβόλο κεφαλή. Σε συμπτωματικούς ασθενείς η ευαισθησία της μεθόδου στη θρόμβωση των κεντρικών φλεβών είναι υψηλή. Οι Lensing και συν. σε 220 ασθενείς που υποβλήθηκαν σε υπερηχογράφημα φλεβών κάτω άκρων διαπίστωσαν πως η ευαισθησία της μεθόδου στη διάγνωση της θρόμβωσης των κεντρικών φλεβών (μηριαίες και ιγνυακές) ήταν 100%.[12] Η απλή υπερηχογραφία εντόπισε την παρουσία θρόμβου σε δύο από τους τέσσερις ασθενείς μας που είχαν επιβεβαιωμένη φλεβική θρόμβωση. Σε δύο από τους ασθενείς μας το υπερηχογράφημα φλεβών κάτω άκρων έδωσε ψευδώς αρνητικά αποτελέσματα. Τα δυο ψευδώς αρνητικά αποτελέσματα αφορούσαν, το ένα στον ασθενή με θρόμβωση της κνημιαίας φλέβας, κατάσταση στην οποία η ευαισθησία της μεθόδου είναι χαμηλή (<50%), ακόμη και όταν η εξέ-

ταση γίνεται με Doppler, και το άλλο στον ασθενή με το κάταγμα του μηριαίου οστού. Η χαμηλή ευαισθησία της υπερηχογραφίας στη διάγνωση της θρόμβωσης σε ασθενείς που έχουν υποβληθεί σε ορθοπεδικές επεμβάσεις έχει επισημανθεί.[13] Σε αυτές τις δύο περιπτώσεις χρησιμοποιήθηκε η φλεβογραφία η οποία έχει μεγαλύτερη ευαισθησία. Επειδή η αντιμετώπιση της ΠΕ είναι συνήθως ίδια με αυτή της φλεβοθρόμβωσης και η διάγνωση της δεύτερης γίνεται ευκολότερα, σε ορισμένα νοσηλευτικά κέντρα η έρευνα επικεντρώνεται στη διάγνωση της φλεβοθρόμβωσης.

Η ευρεία χρήση του σπινθηρογραφήματος αιμάτωσης για τη διάγνωση της ΠΕ οφείλεται στο ότι αυτό μπορεί να θέσει γρήγορα και εύκολα τη διάγνωση, ωστόσο σαφής απάντηση λαμβάνεται σε ποσοστό μικρότερο από 50% των ασθενών. Το σπινθηρογράφημα αιμάτωσης έχει μεγάλη ευαισθησία όταν οι ασθενείς δεν έχουν, όπως συνέβη στις τέσσερις περιπτώσεις μας, συνυπάρχοντα καρδιοαναπνευστικά νοσήματα. Σύμφωνα με τη μελέτη PIOPED[4] στους νοσηλευόμενους με καρδιοαναπνευστικά νοσήματα ασθενείς, όπως για παράδειγμα ασθενείς με ιστορικό αποφρακτικής πνευμονοπάθειας ή με ιστορικό ΠΕ, οι οποίοι στην ακτινογραφία θώρακος έχουν παθολογικά ευρήματα, το αποτέλεσμα του σπινθηρογραφήματος αιμάτωσης δεν λύνει το διαγνωστικό πρόβλημα διότι συχνά υφίσταται χαμηλή ή ενδιάμεση πιθανότητα να έχει συμβεί ΠΕ.[4] Στους ασθενείς αυτούς χρειάζεται κάποια άλλη μέθοδος που να έχει μεγάλη διαγνωστική ευαισθησία και ειδικότητα στη διάγνωση της ΠΕ, δηλαδή να δείχνει τα πνευμονικά έμβολα.

Η συμβατική πνευμονική αγγειογραφία είναι η εξέταση με τη μεγαλύτερη ευαισθησία και ειδικότητα για τη διάγνωση της ΠΕ, αλλά διενεργείται σπάνια για τους εξής λόγους: α) είναι επεμβατική μέθοδος και μπορεί να συνοδεύεται από επιπλοκές, β) απαιτεί αγγειογράφους με ειδικές προδιαγραφές, γ) απαιτείται εμπειρία στη χρήση της και δ) έχει αντικατασταθεί από την τεχνική της πνευμονικής αγγειογραφίας με ελικοειδή αξονική τομογραφία.

Η ελικοειδής αξονική τομογραφία χρησιμοποιείται σήμερα ευρέως για τη διάγνωση της ΠΕ. Ωστόσο είναι εξέταση υψηλού κόστους και παρουσιάζει ορισμένες τεχνικές δυσκολίες. Για τους λόγους αυτούς δεν εφαρμόσθηκε σε όλους τους ασθενείς μας. Όσον αφορά στη διάγνωση της ΠΕ σε κεντρικούς αγγειακούς κλάδους, συγκεντρωτικά αποτελέσματα δίνουν ευαισθησία 95,5% (εύρος 64%-100%) και ειδικότητα 97,5% (εύρος 89%-100%).[15, 16] Σε δύο από τους ασθενείς μας η διαγνωστική αξία της ελικοειδούς αξονικής τομογραφίας μπορεί να θεωρηθεί μη ικανοποιητική γιατί, αν και αποκλείσθηκε η παρουσία μεγάλου εμβόλου, δεν έδωσε απάντηση στο ερώτημα αν υπήρχε εμβολή σε μικρά αγγεία. Αυτό οφείλεται στη μια περίπτωση στη μη χρήση της κατάλληλης τεχνικής (δεν εφαρμόσθηκε ελεγχόμενη άπνοια) και στην άλλη σε εγγενή αδυναμία του ίδιου του αξονικού τομογράφου (αδυναμία ανασύνθεσης εικόνων). Η χαμηλή ευαισθησία της ελικοειδούς αξονικής τομογραφίας στην απεικόνιση εμβόλων σε υποτμηματικούς κλάδους έχει επισημανθεί, αλλά δεν αποδυναμώνει σημαντικά τη διαγνωστική αξία της μεθόδου, δεδομένου ότι μεμονωμένη εμβολή στους υποτμηματικούς κλάδους παρατηρείται μόνο στο 6% των ΠΕ. Τέλος, σημαντικό μειονέκτημα της μεθόδου είναι ότι απαιτείται η ενδοφλέβια χορήγηση μεγάλης ποσότητας ιωδιούχου σκιαγραφικού (100-150 ml).

Οι ενδείξεις για την εφαρμογή των φίλτων κάτω κοίλης φλέβας έχουν αποδυναμωθεί από τα ευρήματα πρόσφατων αξιόλογων μελετών οι οποίες έδειξαν ότι το όφελος από τη χρήση τους, που είναι ο μικρότερος κίνδυνος ΠΕ αλλά όχι και η πλήρης αποφυγή της, δεν υπερέχει σημαντικά άλλων αρνητικών επιπτώσεων όπως για παράδειγμα ο κίνδυνος θρόμβωσης της κάτω κοίλης ή η μετακίνηση του φίλτρου προς την καρδιά και το μεταθρομβωτικό σύνδρομο.[17, 18] Παρά τα αρνητικά αποτελέσματα αυτών των μελετών η ένδειξη εφαρμογής φίλτρου παραμένει ισχυρή σε ασθενείς με οριακή καρδιοαναπνευστική λειτουργία όπως στην 5η περίπτωσή μας, στους οποίους η υποτροπή της ΠΕ έχει συνήθως μοιραία κατάληξη.

Επομένως κατά τη διαγνωστική προσέγγιση των ασθενών με υποψία ΠΕ ο ρόλος του κλινικού γιατρού είναι σημαντικός. Από τα συμπεράσματα της κλινικής εκτίμησης θα εξαρτηθεί η στρατηγική που θα ακολουθηθεί. Το σπινθηρογράφημα αιμάτωσης αποτελεί τη μέθοδο εκλογής για περιπατητικούς ασθενείς. Σε περιπτώσεις παρεγχυματικών πνευμονικών βλαβών όπου το σπινθηρογράφημα αιμάτωσης αντενδείκνυται, η ελικοειδής αξονική τομογραφία μπορεί να αναδείξει την ΠΕ. Ωστόσο, τεχνικής φύσης προβλήματα την καθιστούν μη αξιόπιστη εξέταση για την εντόπιση εμβολών σε μικρούς κλάδους. Σήμερα το υπερηχογράφημα φλεβών είναι μια εξέταση που εφαρμόζεται ευρύτατα και από τα ευρήματα του οποίου ενισχύεται ή αποδυναμώνεται η διάγνωση της πνευμονικής εμβολής.

Summary

N. VOUGIOUKLIS, N. GEROGIANNI, E. CHARTABILAS, G. ARSOS, A. KATINIOS. **Diagnostic approach of pulmonary embolism with imaging modalities. Report of five cases.** *Acta Anaesthesiol Hell 2006; 39: 99-104.*

We report the diagnostic imaging approach of five selective cases concerning patients hospitalized with thromboembolic disease during the last ten years. We describe the problems during the application of the various imaging modalities. The diagnosis of pulmonary embolism was established by perfusion scan in four patients and necropsy in one patient. The additional imaging modalities that were used included chest x-ray (5), ultrasonography (5), venography (3), helical computerized tomography (3) and pulmonary angiography (1). The chest x-ray although useful, was not specific. In two out of three patients, the helical computerized tomography was not diagnostic for the peripheral arteries. Ultrasonography was false negative in two out of four cases of deep vein thrombosis, which were positive in venography.

Βιβλιογραφία

1. Freiman D, Suyemoto J, Wessler S. Frequency of pulmonary thromboebolism in man. N Engl J Med 1965; 272:1278-80.
2. National Institutes of Health Consensus Conference: Prevention of venous thrombosis and pulmonary embolism. JAMA 1986; 256:744-9.
3. Prandoni P, Lensing AW, Prins MR. Long term outcomes after deep vein thrombosis of the lower extremities. Vasc Med 1998; 3:57-60.
4. The PIOPED investigation: Value of the ventilation/perfusion scan in acute pulmonary embolism: Results of the prospective Investigation of the Pulmonary Embolism Diagnosis (PIOPED). JAMA 1990; 263:2753-9.
5. Hull RD, Hirsh J, Carter CJ, Jay RM, Dodd PE, Ockelford PA, Coates G, Gill GJ, Turpie AG, Doyle DJ, Buller HR, Raskob GE. Pulmonary angiography, ventilation lung scanning and venography for clinically suspected pulmonary embolism with abnormal perfusion lung scan. Ann Intern Med 1983; 98:891-9.
6. Shah A, Davis S, Gamsu G, Intriere L. Parenchymal and pleural findings in patients with and patients without acute pulmonary embolism detected at spiral CT. Radiology 1999; 211:147-53.
7. Greaves S, Hart EM, Aberle DR. CT of pulmonary thromboembolism. Semin Ultrasound CT MR 1997; 18:323-7.
8. Berland LL, Smith JK. Multidetector-array CT: once again technology creates new opportunities. Radiology 1998; 209:327-9.
9. Kline JA, Johns KL, Colucciello SA, Israel EG. New diagnostic tests for pulmonary embolism. Ann Emerg Med 2000; 35:168-80.
10. Carson JL, Kelley MA, Duff A, Weg JG, Fulkerson WJ, Palevsky HI, Schwartz JS, Thompson BT, Popovich J Jr, Hobbins TE. The clinical course of pulmonary embolism. N Engl J Med 1992; 326:1240-5.
11. Gallagher E. Clots in the lung. Ann Emerg Med 2000; 35:181-7.
12. Lensing AW, Prandoni P, Brandjes D, Huisman PM, Vigo M, Tomasella G, Krekt J, Wouter Ten Cate J, Huisman MV, Buller HR. Detection of deep vein thrombosis by real time B-mode ultrasonography. N Engl J Med 1989; 320:342-5.
13. Lensing AW, Doris CI, McGrath FP, Cogo A, Sabine MJ, Ginsberg J, Prandoni P, Turpie AG, Hirsh J. A comparison of compression ultrasound with color Doppler ultrasound for the diagnosis of symptomless postoperative deep vein thrombosis. Arch Intern Med 1997; 157:765-8.
14. Wels PS, Anderson DR, Bormanis J, Guy F, Mitchell M, Gray L, Clement C, Robinson KS, Lewandowski B. Value of assessment of pretest probability of deep-vein thrombosis in clinical management. Lancet 1997; 350:1795-8.
15. Goodman LR, Curtin JJ, Mewissen MW, Foley WD, Lipchik RJ, Crain MR, Sagar KB, Collier BD. Detection of pulmonary embolism in patients with unresolved clinical and scintigraphic diagnosis: helical CT versus angiography. AJR 1995; 164:1369-74.
16. Stein P, Henry J, Gottschalk A. Reassessment of pulmonary angriography for the diagnosis of pulmonary embolism: relation of interpreter agreement to the order of the involved pulmonary arterial branch. Radiology 1999; 210:689-91.
17. Barrett B, Carlisle E. Metaanalysis of the relative nephrotoxicity of high-and low- osmolality iodinated contrast media. Radiology 1993; 188:171-8.
18. Streiff M. Vena cava filters: a review for intensive care specialists. J Intensive Care Med 2003; 18:59-79.